Complicaciones infecciosas de las endoprótesis aórticas

Juan Luis Fonseca Legrand
Jefe de Servicio Angiologia y C Vascular
Hospital de Cruces. Barakaldo. Vizcaya

¿Que es una endoprótesis?

- Prótesis tubular, paredes de material sintético (dacron, PTFE) soportadas por estructura metálica (stent) ,que se introducen por vía percutánea comprimidas dentro de un catéter .



Complicaciones endoprótesis aórticas

- Endofugas
- Migraciones
- Fracturas
- Infecciones

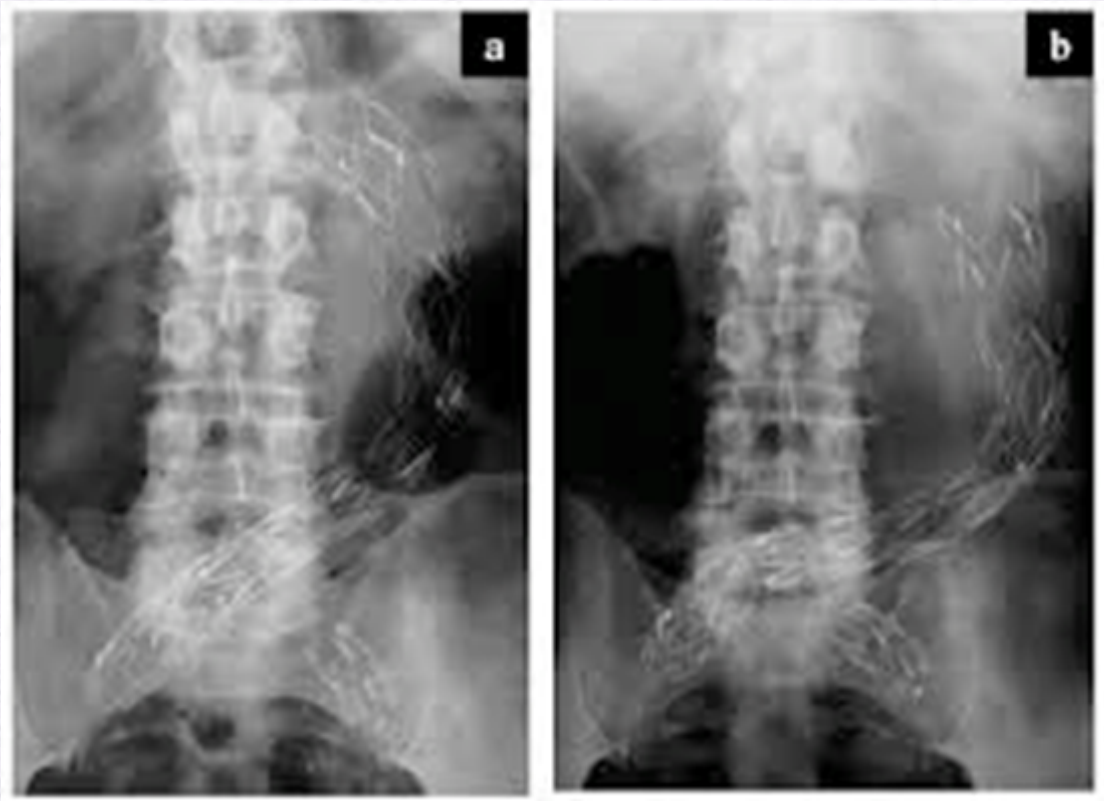

Infecciones endoprótesis aórticas

- Poco frecuente
- Extremadamente grave
- Corrección más compleja que el tratamiento quirúrgico de la patología para la que fue diseñada

Escenario actual

Escenario actual

- La cirugía endovascular es tratamiento de primera elección

  - 95% de la patología oclusiva aorto iliaca
  - El 95% de los aneurismas de la aorta torácica
  - El 50 -60 % de los aneurisma aorto iliacos

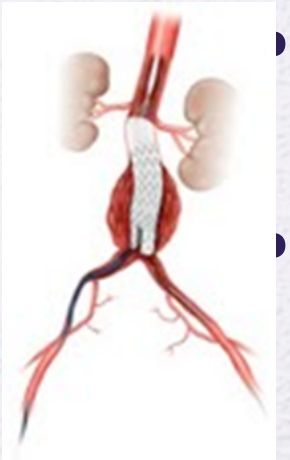

Escenario actual

- Los an. Micóticos y los aneurismas infectados secundariamente pueden beneficiarse de técnicas menos invasivas.
- Las complicaciones infecciosas de prótesis quirúrgicas pueden en situación de emergencia quirúrgica beneficiarse de la colocación de endoprótesis

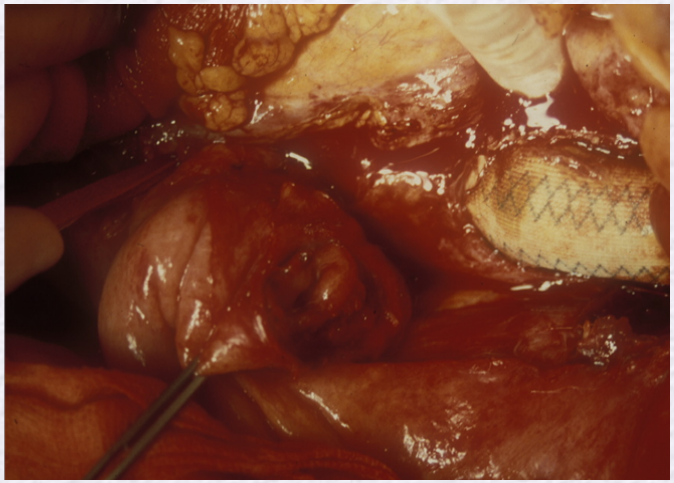

incidencia

- Endoprótesis
  - Sector torácico <1.5
  - Sector aorto-iliaco 0.2-0.7%
- Prótesis
  - Aorta torácica descendente 0.7-3%
  - Aorta abdominal-iliaca 0.2-1.3%
  - Aorta abdominal - femoral 0.5-3%

Factores predisponentes

- Mayor adherencia de las bacterias a las endoprótesis
- Cirugía urgente
- Cirugías reiterativas
- Factores ligados al huesped
  - Malnutrición
  - Inmunodefiencias
  - Procesos infecciosos

Ventajas???

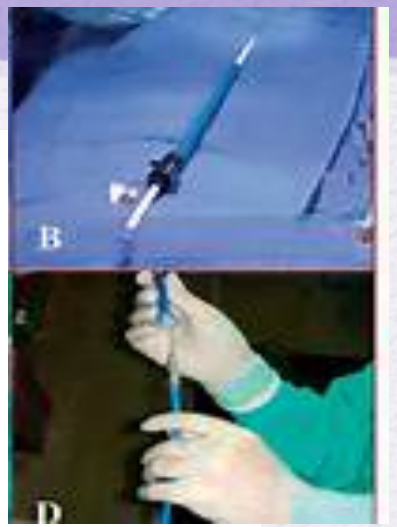

- Menor agresión quirúrgica
  - No incisiones piel- técnica percutánea
  - No ingreso en unidades especiales (UVI.REA)
- Posibilidad de realización técnica bajo anestesia local
  - Menor instrumentación
- Menor manipulación prótesis
  - Vaina protectora
- Menor morbilidad postoperatoria

Presentación clínica

- El 80% aparecen el primer año
- 1/3 manifestaciones sépticas de bajo grado
- 1/3 sepsis grave
- 1/3 fístula aorto-digestiva

Disfunciones endoprótesis

- Endoleak,
- Migraciones...

Fístula aorto-entérica

- Hasta 0.3%
- Etiopatogenia
  - Migración endoprótesis
  - Angulaciones extremas (fricciones sostenidas,..)
  - Fractura de los stent
  - Ganchos de fijación (perforaciones)

- Treatment strategies and outcomes in patients with infected aortic endografts. Fatima et al. J vasc surg august 2013, 371-379

diagnóstico

Métodos diagnósticos

- Analítica y microbiología
- Angio-TAC
- Gammagrafía con leucocitos marcados
- RNM
- PET
- Endoscopia

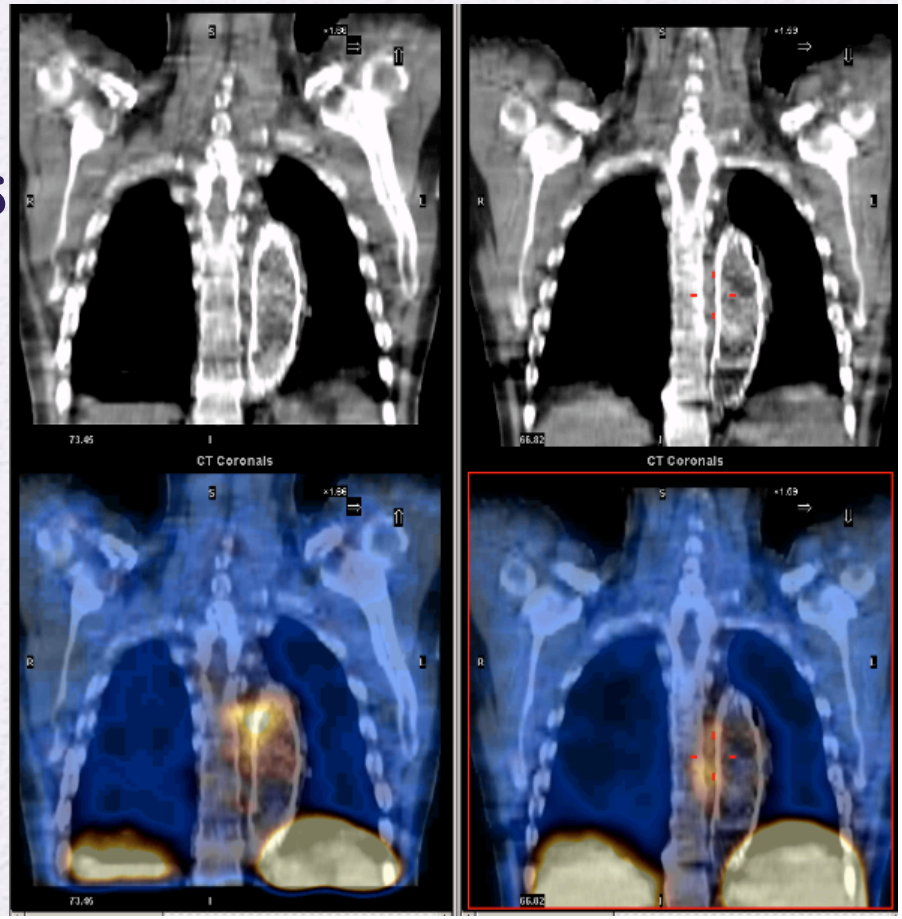

laboratorio

- Leucocitosis
- >PCR y VSG
- > reactantes de fase aguda
- Cultivos-microbiología
  - Hemocultivos y cultivos de abscesos
    - El cultivo de heridas abiertas y fístulas tiene escaso valor

Angio-TAC

Fase aguda 100% sensibilidad y especificidad

Gas periprotésico

Colecciones líquidas

Abscesos

Pérdida de planos anatómicos periaórticos

Focos de osteomielitis vertebral

Hidronefrosis

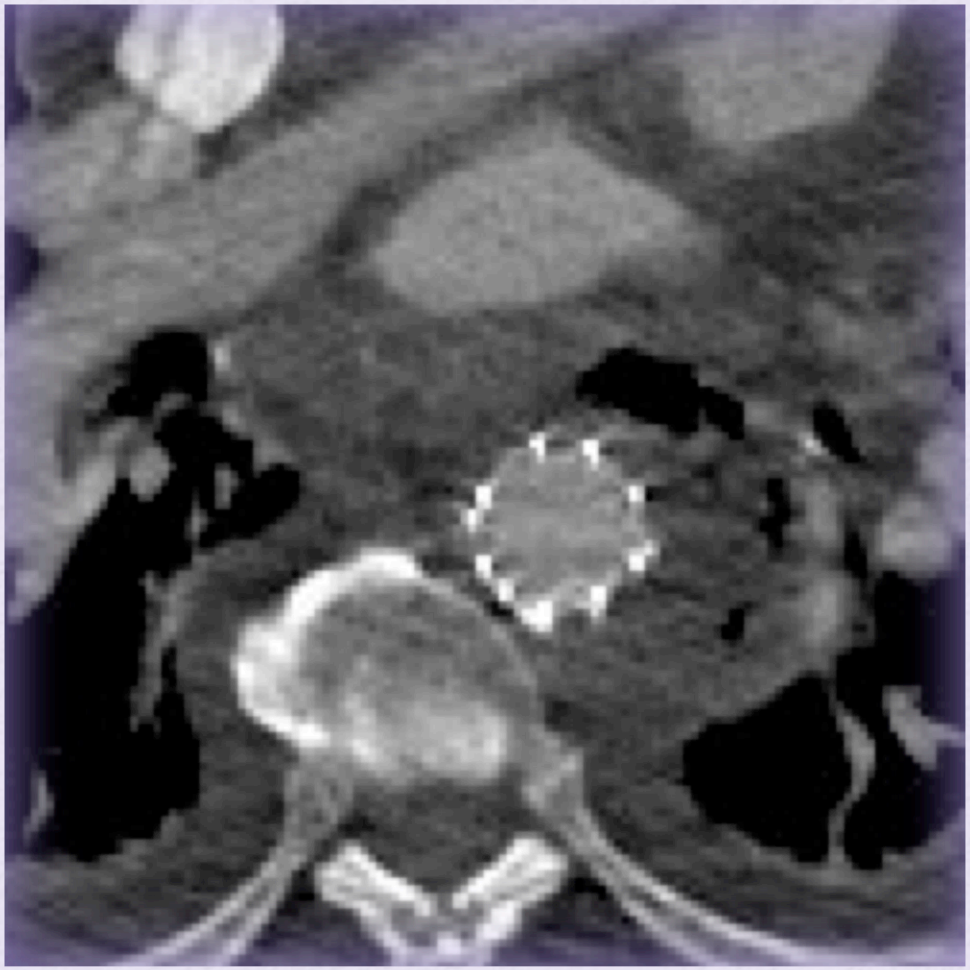

Gammagrafía leucocitos marcados

Valor predictivo positivo >80% en infecciones tardías

Se han descrito casos de gammagrafías normales en infección de endoprótesis tardías y erosiones enteroprotésicas comprobadas

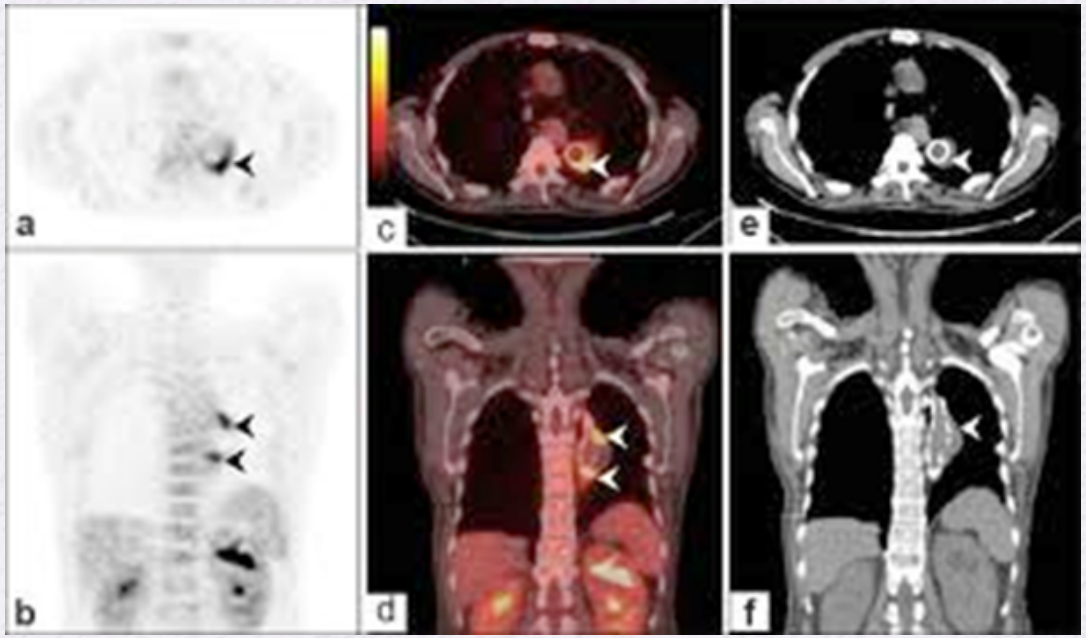

PET

Alta sensibilidad y especificidad (93%-70%)

Fusión con el TAC mejoran sensibilidad y especificad

Falsos + en las primeras 8 semanas tras cirugía

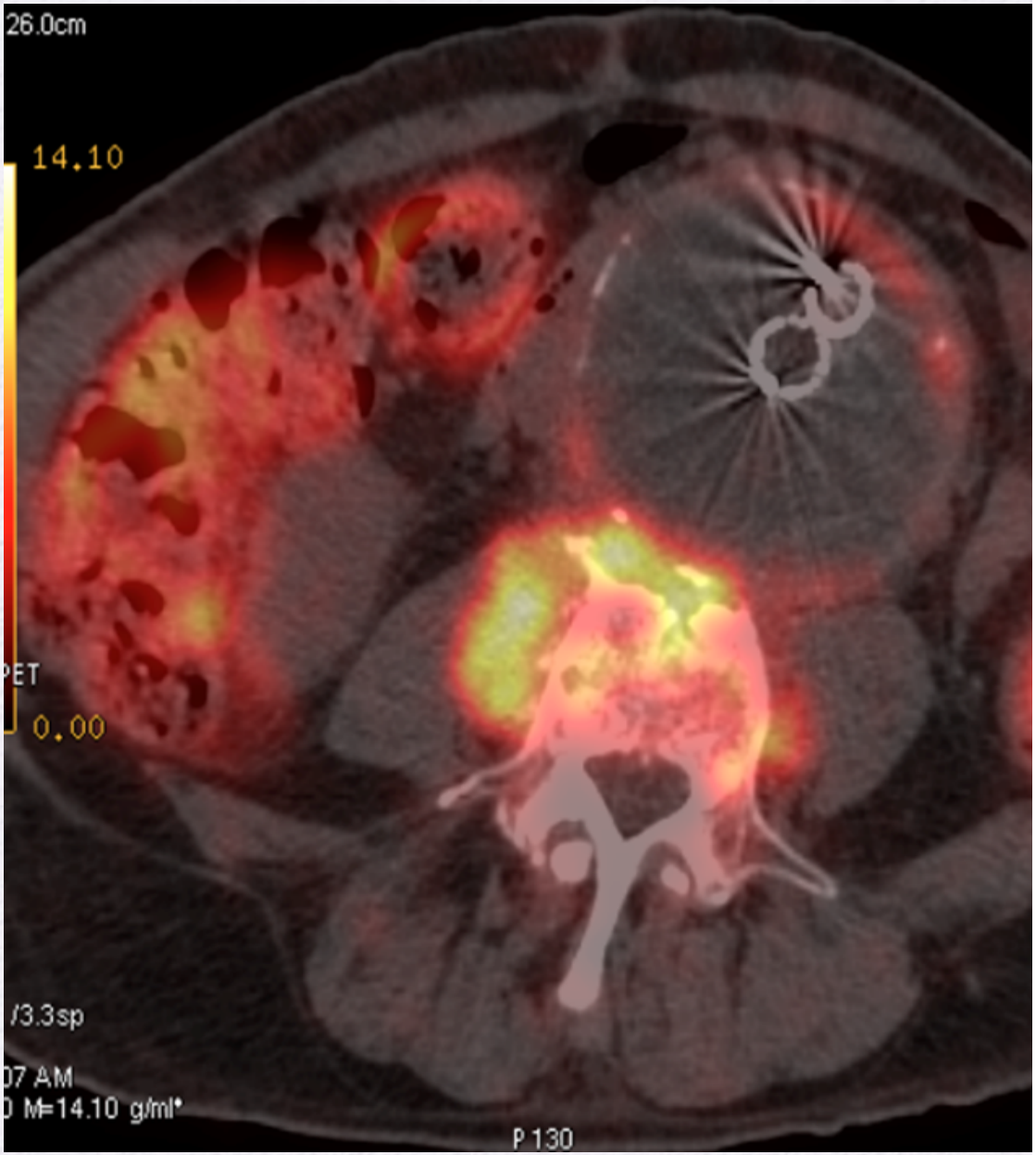

RNM

- Buenas imágenes anatómicas
- Útiles en pacientes con IRC
- Buenas imágenes angiográficas
- Diferencia la fibrosis del líquido periprotésico
- Tras 6ª semana postoperatoria > rendimiento que el TAC para diagnóstico de colecciones

Endoscopia

En pacientes con sospecha de fístula o erosión enteroprotésica

Si negativa no descarta la presencia de fístula

Positiva en < 20% casos

Mayor ventaja descartar otras fuentes de sangrado

otros

- La fistulografía, eco-doppler y arteriografía añaden poco a la batería de imágenes radiológicas

criterios infección endoprotésica

- Microbiológicos
  - hemocultivos y/o cultivo de coleccioness periaórticas+
  - si flora saprofita
    - 2 hemocultivos+; 2 cultivos colecciones periaórticas o hemocultivo y cultivo + con misma sensibilidad ante antibiograma
- Clínicos
  - Signos locales /generales de infección (fiebre, escalofríos, sepsis, shock hemorrágico séptico por fístula aorto-entérico
- Radiológicos / biológicos
  - Persistencia de colecciones y/o burbujas >8 semanas de intervención
  - > PCR (>10), leucocitosis (> 10000)

VARIOS CRITERIOS EN PACIENTE PROTADOR DE ENDOPROTESIS
ALTA SOSPECHA DE INFECCION PRÓTESIS

- Diagnosis and management of prosthetic vascular graft infections. Legout L. Et al.Medicine et maladies infectieuses 42 (2012) 102-109

bacteriología (%)

germen	FAI	AI	AF	AT
St aur	4	3	27	32
St epi	2	3	34	20
Strp	9	3	8	2
Gram -	62	26	35	24
Hongos	3	-	2	4
Cultivo -	8	13	2	9

- Comparable a infección de prótesis quirúrgicas
- No diferencia entre infecciones precoces y tardías
- Estafilococo presente en 50% casos
- Asociación gérmenes frecuente (gram- en asociación de fístulas aorto-entéricas
- Ausencia de metaanálisis
- Muchos informes de casos

tratamiento

tratamiento

- Conservador
- Quirúrgico

Tratamiento quirúrgico

- **Retirada de la prótesis**
- Retirada parcial

tratamiento quirúrgico

- Reviste especial complejidad
- 75% necesita clampaje supraceliaco
- Tipos de reconstrucción
  - In situ o anatómico
  - extraanatómico
- Material de reconstrucción
  - Prótesis bañada rifampicina
  - Prótesis impregnadas en plata
  - Aorta de cadáver
  - Reconstrucción material autólogo (vena)

Tipo reconstrucción

	Disponibildad	Permeabilidad	Tasa reinfección	Complejidad técnica	Mortalidad precoz	Mortalidad tardía
P plata	+++	++	++	++	+	++
P rifampicina	+++	++	++	++	+	++
Vena autóloga	+	+++	+	+++	++	+
Aorta cadaver	+	+++	+	+++	++	+
Extraanatómicos	+++	+	+++	+	+++	+++

A systematic review and meta-analysis of treatments for aortic graft infection
Stephen O´Connor et al J vasc surg july 2006, 44(1) 38-45

Tratamiento conservador

- Hay lugar para ttº conservador en casos aislados
  - Negativa a ser intervenido
  - Paciente de riesgo quirúrgico inaceptable
- 30-40% mortalidad precoz
- No se descarta esta modalidad de tratamiento
  - Reportados casos con buena evolución

Tratamiento conservador

- Incluye
  - Antibioticoterapia específica o empírica
  - No debería aplicarse a pacientes con fístula o erosión enteroprotésica
  - Monitorización estrecha de parámetros clínicos, analíticos y radiológicos
  - Ocasionalmente drenajes y lavados instilación atb cuando es factible

The relevance of aortic endograft prosthetic infection. Cernohorsky P, Reijnen M et al. J vasc surgery 2011, 54 (2), 327-333

El caso particular del aneurisma micótico

Aneurisma micótico

- Aparición de un aneurisma en corto espacio de tiempo , generalmente sacular, fruto de la destrucción de la pared aórtica por la colonización de gérmenes

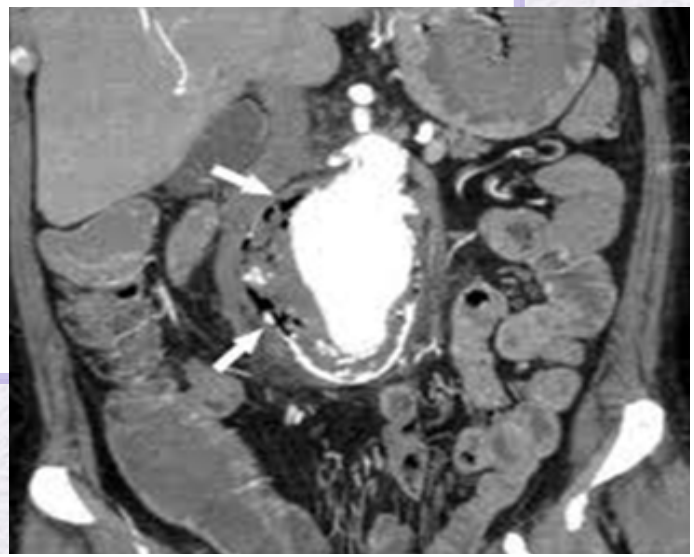

Aneurisma micótico

- Incidencia 1.5-3%
- Bacteriología diversa compartiendo la salmonella el primer puesto con estafilococo
- Predilección aorta torácica encrucijada toracoabdominal

clínica

- Fiebre, malestar general
- Dolor según localización
- Pérdida peso
- Disfagia
- Alto % de fistulización a tubo digestivo, bronquios, cutánea.

diagnóstico

- Clínica
- Test hematológicos y cultivos
- Hallazgos radiológicos del TAC
  - Saculares multilobulares
  - Excéntricos, de cuello estrecho
  - Expansión rápida
  - Gas periaórtico o intratrombo ,masa de tejido blando periaórtico
  - Colección periaórtica

Factores predisponentes

- **Inmunosupresión**
  - Medicamentosa
  - Enfermedades concomitantes

Tratamiento :Marco actual

- **Evar ttº de elección**

  - Antibioticoterapia hasta control de sepsis
  - En ausencia de fístula aorto-digestiva o aorto-bronquial → EVAR definitivo
  - En presencia de fistulización y emergencia quirúrgica → EVAR "tratamiento puente"

Utilidad del EVAR

- Beneficio potencial < morbi-mortalidad evitando la cirugía abierta
  - pérdidas hemáticas elevadas,
  - clampaje aórtico,
  - isquemia prolongada visceral,
  - colapso pulmorar izquierdo
  - by-pass cardio-pulmonar

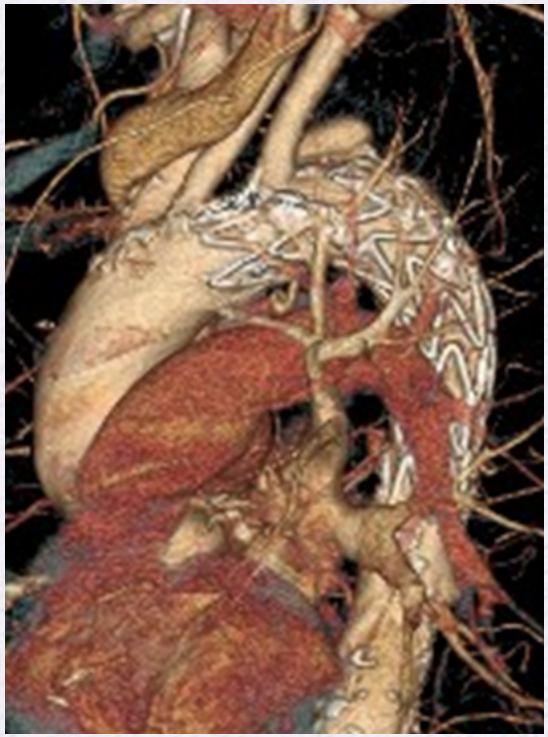

Inconvenientes EVAR

- No se realiza desbridamiento de tejidos perianeurismáticos
- Riesgo infección de la endoprótesis
- Imposibilidad de recogida de muestras del campo para cultivo

Aneurismas micóticos

- El ttº EVAR ofrece mejor pronóstico a corto y medio plazo,
- A largo plazo las reinfecciones son frecuentes por recidiva séptica ,una de las principales causas de muerte de estos pacientes en el seguimiento

reflexiones

Reflexiones

- En las presentaciones clínicas mas severas (fístulas aorto digestivas, aorto-bronquiales) los resultados son peores
- ¿ Hemos de ver los ttº EVAR una técnica puente o ttº definitivo?

Reflexiones

- En la práctica diaria no hay un tratamiento estandarizado
- ¿ Hemos de intervenir un paciente estable con signos radiológicos de infección?
  - ¿Cuando?
  - ¿Hasta cuando apurar el tratamiento antibioticoterápico?

Reflexiones

- Parece ser que los mejores resultados de una intervención por infección endoprotésica se consiguen cuando el paciente es intervenido afebril y con los marcadores biológicos normalizándose
- ¿ Cuánto tiempo podemos esperar con tratamiento médico para optimizar al paciente a la cirugía?
- Si todos los parámetros biológicos mejoran ¿es razonable renunciar a la cirugía?

Reflexiones

- Tras la cirugía, ¿cuánto tiempo hemos de mantener el tratamiento antibioticoterápico?
- Si los hemocultivos han sido sistemáticamente negativos, ¿ que ATB utilizar? ¿Cuanto tiempo?