Caso clínico 4/10/2012

Ana Fernández Cruz

SaludMadrid
Comunidad de Madrid
Hospital General Universitario Gregorio Marañón
SEICAV
Sociedad Española de Infecciones Cardiovasculares

Antecedentes

- Varón 33 a, natural de Perú. Lleva 5 a en España.
- Exfumador
- Colelitiasis.
- Apendicectomizado
- Soplo cardíaco diagnosticado en la infancia.



Historia actual

- Fiebre de 1 mes de evolución, de hasta 40º , con tiritona.
- Epigastralgia y diarrea tras la ingesta, dolor abdominal.
- Pérdida de 8 kg de peso, anorexia, astenia.

- Valorado hace 15 d. en H. Infanta Leonor se diagnosticó de colecistitis incipiente (↑bili, vesícula distendida).
- Desde hace 48h, disnea y dolor punzante en hemitórax I que aumenta con la respiración y a la palpación.
- No tos ni expectoración, no otra focalidad infecciosa.
- Ánimo deprimido, encamado en los últimos días.
- No antecedentes epidemiológicos de interés.

Exploración

- Tª 38º TA 120/60 pulso 115 Sat O2 98%
- C y O, bien H, N y P. Leve taquipnea sin tiraje.
- C y C: Orofaringe sin hallazgos. No rigidez de nuca ni signos meníngeos.
- Tórax: AC: rítmica, soplo diastólico ao. II/VI. AP: mv conservado, sin ruidos sobreañadidos.
- Abdomen: blando y depresible, doloroso a la palpación en HCD y epigastrio, RHA N.
- Extremidades: no edemas ni signos de TVP.

Pruebas complementarias

- SS: Hb 12, leucos 10800 N 78%, plaq 162000
- BQ: GGT 195, F. Alc 156, resto N.
- PCR 17.7
- Coagulación: INR 1.25
- Gases venosos: pH 7.42, HCO3 26, lactato 0.9
- Rx tórax: estructuras pleuropulmonares y mediastínicas sin alteraciones. No claros focos neumónicos.
- EKG: RS a 120 lpm, elevación del ST V2-V3 de hasta 3 mm

- Eco abdominal: Barro biliar, sin alteraciones sugestivas de colecistitis en este momento. Resto N
- ETT: VI moderadamente dilatado. AI ligeramente dilatada. Válvula aórtica morfológicamente normal con IAo ligera. Citaremos de nuevo al paciente para descartar la existencia de un ductus arterioso persistente.

Diagnóstico sindrómico

- Síndrome febril prolongado de foco:
  - Abdominal?
  - Torácico?
  - Cardíaco?
- Síndrome constitucional
- Posible DAP

Enfoque diagnóstico y terapéutico

- Se sacan HC x 3 y UC
- Se solicita TAC tórax helicoidal
- Se solicita ETE
- Se inicia amoxicilina-clavulánico y HBPM

- HC: C+R 3/3, SCN MS



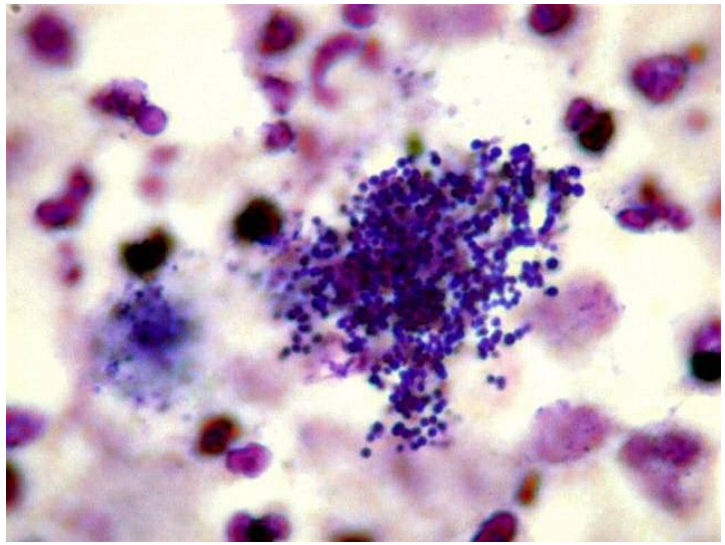

¿Contaminante?

¿Clínicamente significativo?

¿Nos creemos esa sensibilidad?

- Se obtiene nueva tanda de HC x 3
- Se asocia Vancomicina
- TAC helicoidal toracoabdominal: defecto de repleción lineal en la **arteria pulmonar principal**, en relación con **TEP**, sin defectos de repleción en el resto de ramas lobares, segmentarias ni subsegmentarias. Varias zonas de infiltrado en vidrio deslustrado con áreas de aspecto más consolidativo en LSI en relación con **focos inflamatorios**. Adenopatías hiliares izquierdas y prevasculares de probable naturaleza reactiva. Alteración de la perfusión en el parénquima hepático del segmento IV adyacente al ligamento redondo.

- ETE: Presencia de ductus arterioso persistente de 12 mm de diámetro a nivel de su extremo pulmonar y 10 mm en su extremo aórtico con pared engrosada, con flujo continuo. Se observa imagen vegetante de 5x3 mm, de movimiento anárquico, anclada en la desembocadura del ductus en arteria pulmonar izquierda compatible con verruga de endocarditis como 1ª posibilidad.

- 2ª tanda de HC positivos para C+R 3/3
- Se identifican como ***S. lugdunensis*** S a peni, oxa, amoxi-clav, genta, tobra, amika, eritro, vanco, rifam, fosfo, TMP/SMX, levo

Ductus arterioso persistente

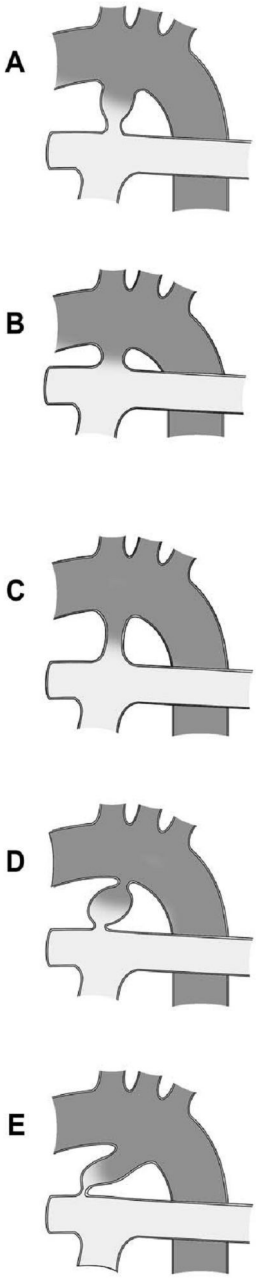

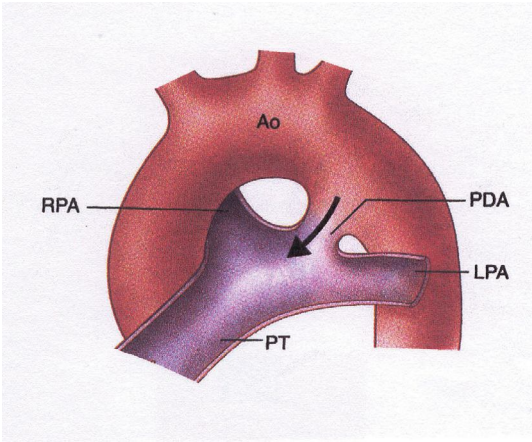

Figure 1. The anatomy of a patent ductus arteriosus is shown. AO: aorta, PDA: patent ductus arteriosus, PT: pulmonary trunk, RPA: right pulmonary artery, LPA: left pulmonary artery (From Perloff JK: Clinical Recognition of Congenital Heart Disease, 4th ed. Philadelphia, WB Saunders, p510, 1994).

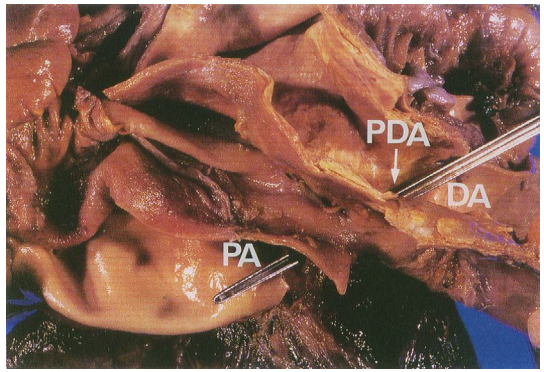

Figure 6. The patent ductus arteriosus (PDA) is found between the left pulmonary artery (PA) and the descending aorta (DA).

Satoh T. Intern Med. 2008

Forsey J. et al. Orphanet Journal of Rare Diseases 2009

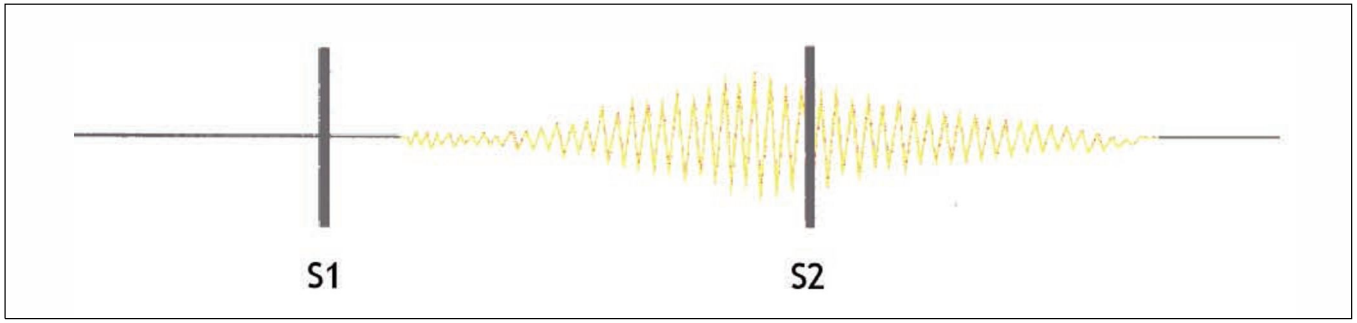

Fig. 2: Schematic presentation of auscultatory findings in a patent ductus arteriosus. S1 and S2 denote the first and second heart sounds. The continuous murmur starts after S1, peaks near S2 and declines during diastole. The second heart sound may be masked by the murmur.

Malnick S. et al. CMAJ 2006

Table 1. The clinical severity grading of the PDA in adults.

Type of the PDA	Murmur	Wide pulse pressure	Dilated left ventricle	Pulmonary hypertension
Silent	-	-	-	-
Small	Continuous	-	-	-
Moderate	Continuous	+	+	+
Large	Systolic + Diastolic ±	±	++	++
Eisenmenger	Ejection murmur	-	++	+++

Wiyono SA et al. Netherlands Heart Journal 2008.

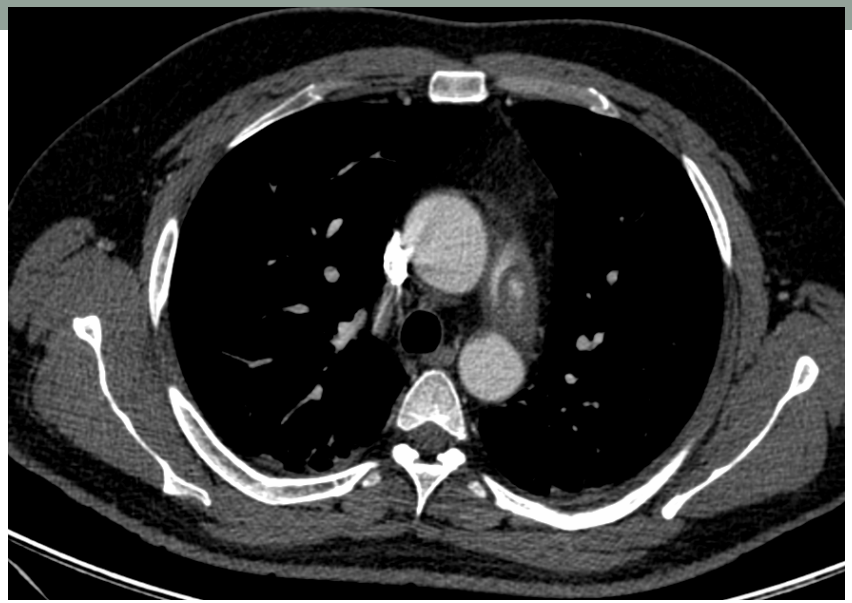

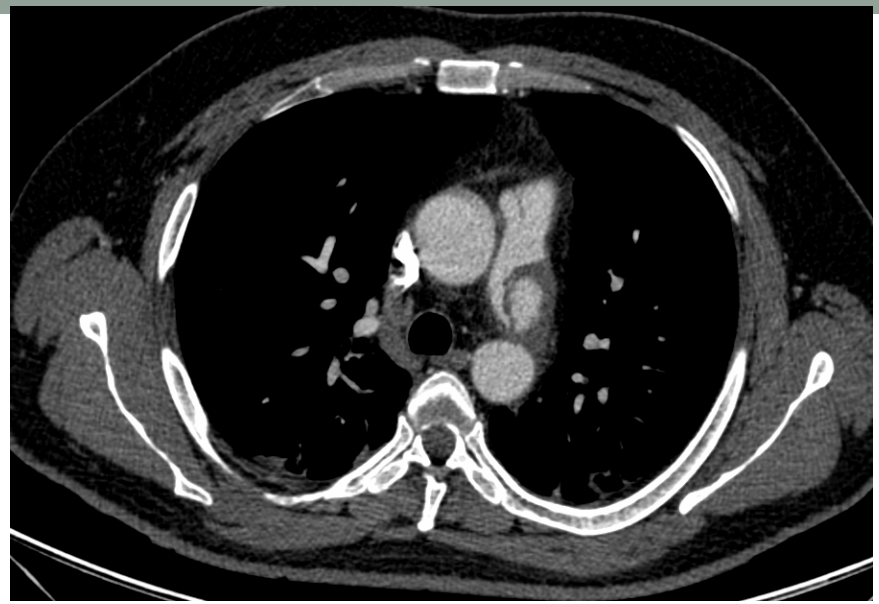

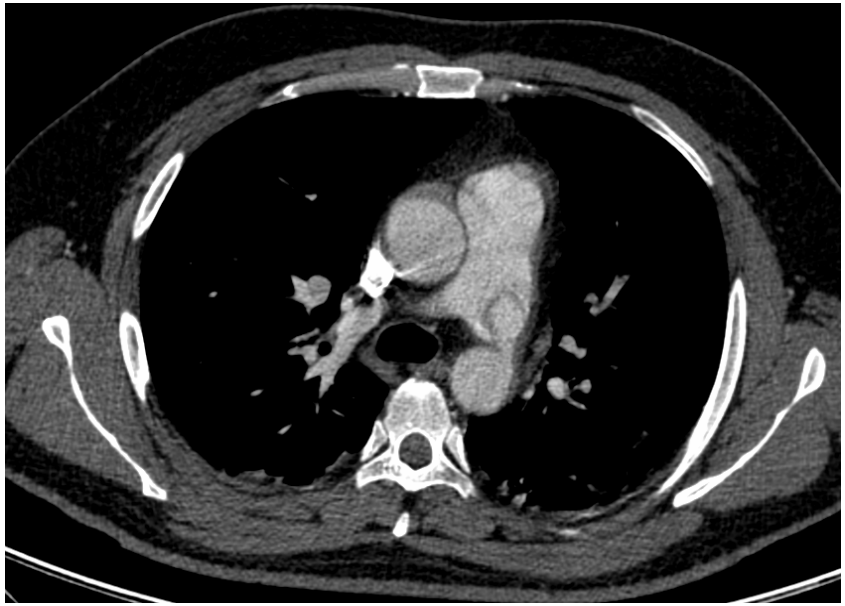

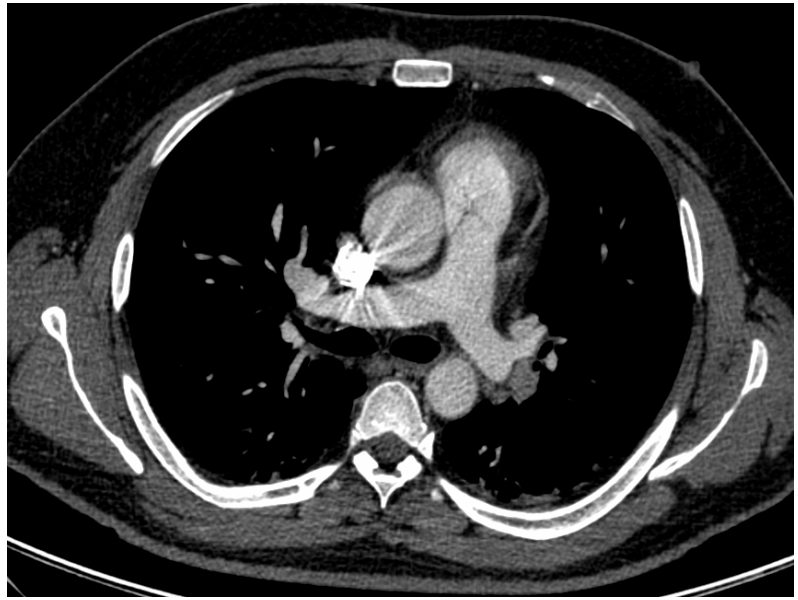

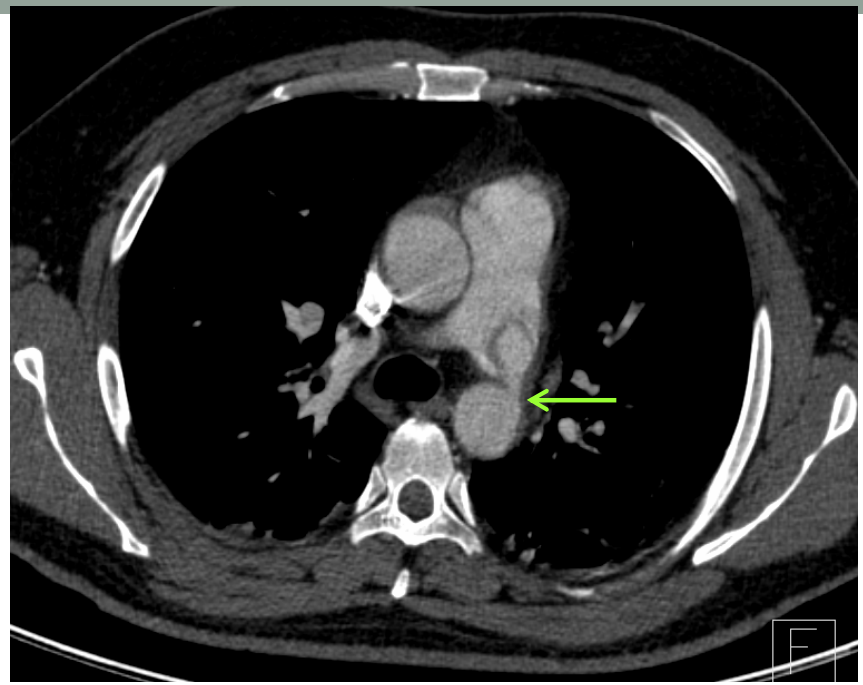

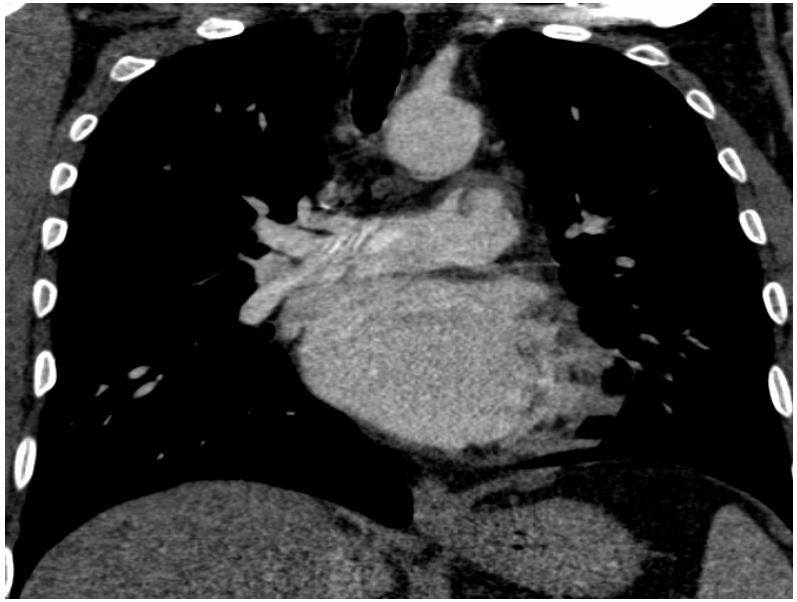

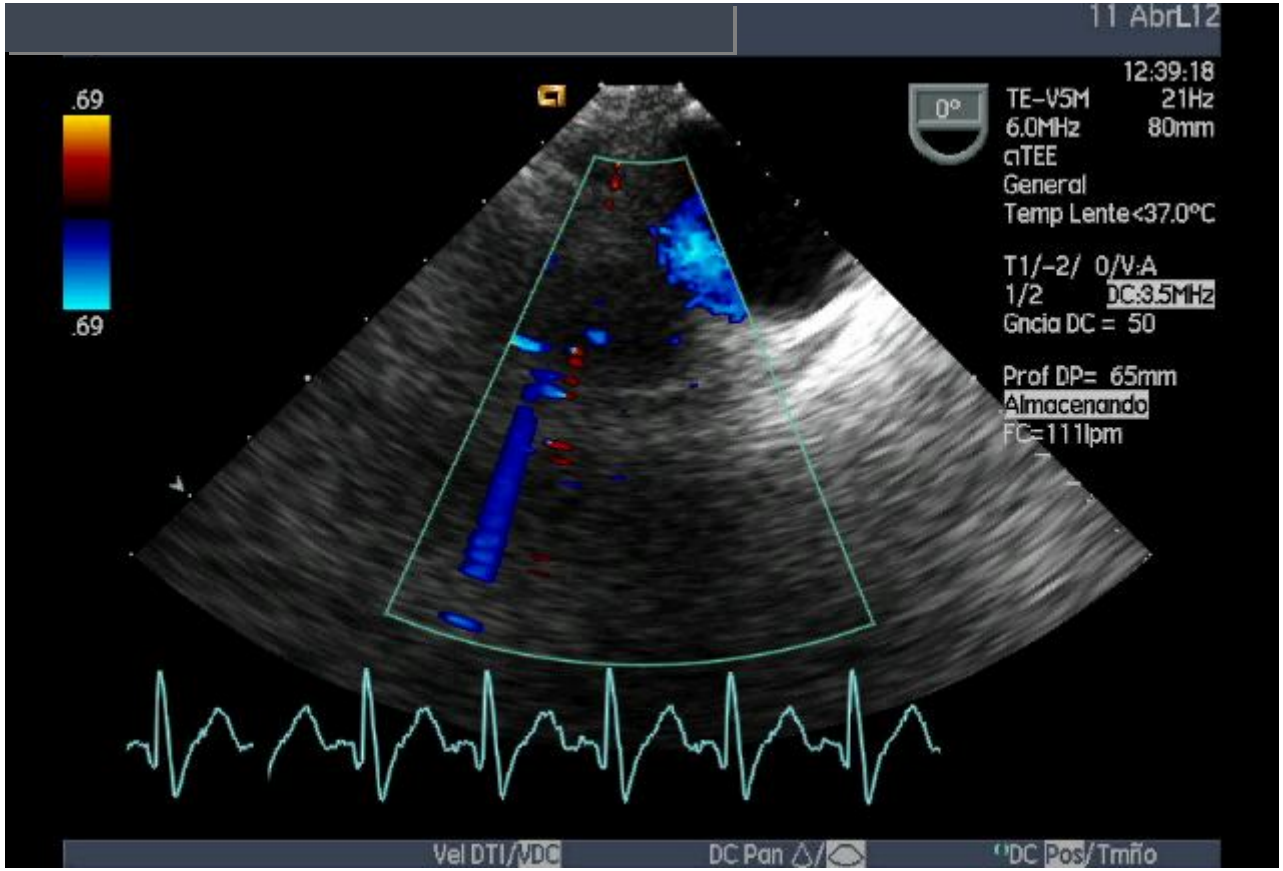
11 AbrL12
12:39:18
.69
.69
0°
TE-V5M
21Hz
6.0MHz
80mm
cTEE
General
Temp Lente<37.0°C
T1/-2/ 0/V:A
1/2
DC:3.5MHz
Gncia DC = 50
Prof DP= 65mm
Almacenando
FC=111lpm
Vel DTI/MDC
DC Pan
DC Pos/Tmño

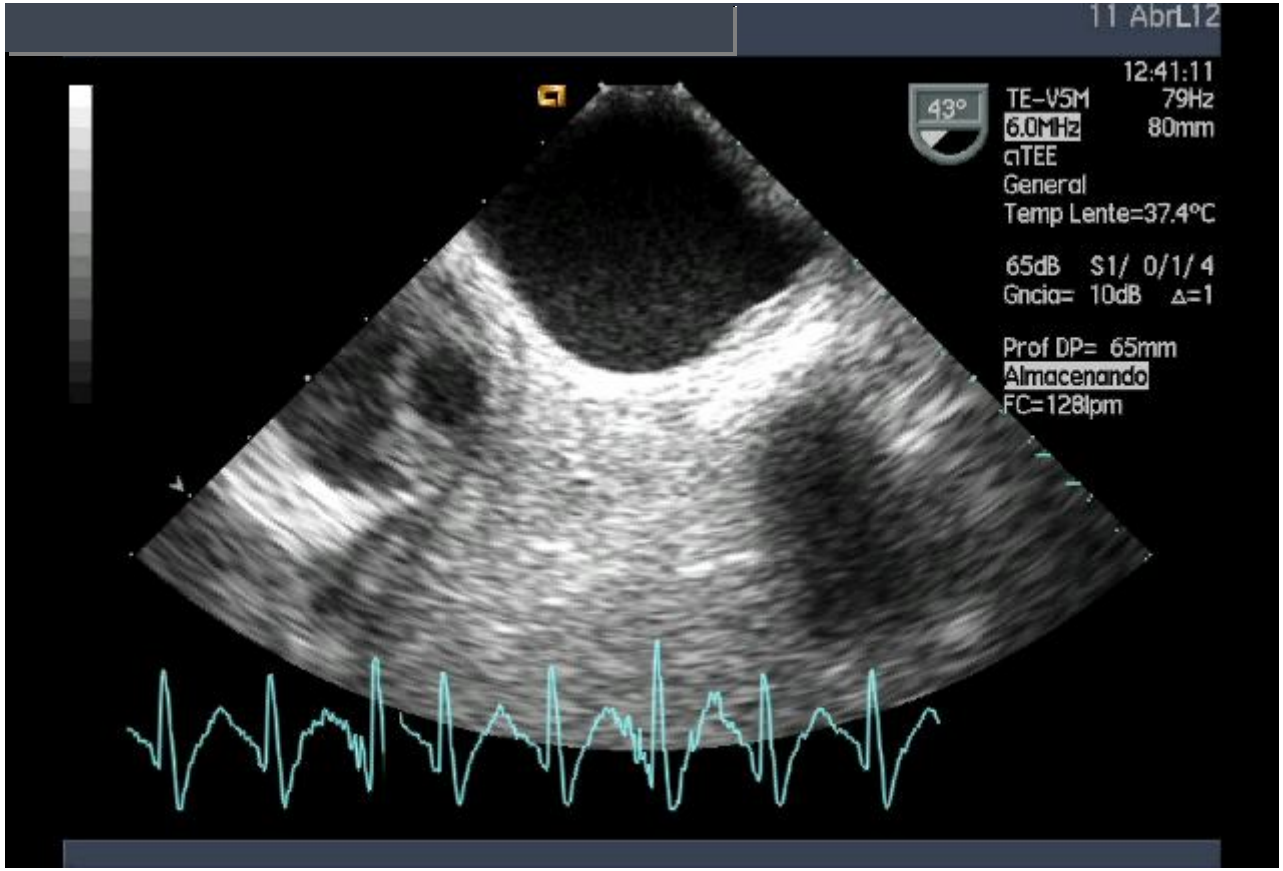
11 AbrL12
12:41:11
43°
TE-V5M
79Hz
6.0MHz
80mm
cTEE
General
Temp Lente=37.4°C
65dB S1/ 0/1/ 4
Gncia= 10dB Δ=1
Prof DP= 65mm
Almacenando
FC=128lpm

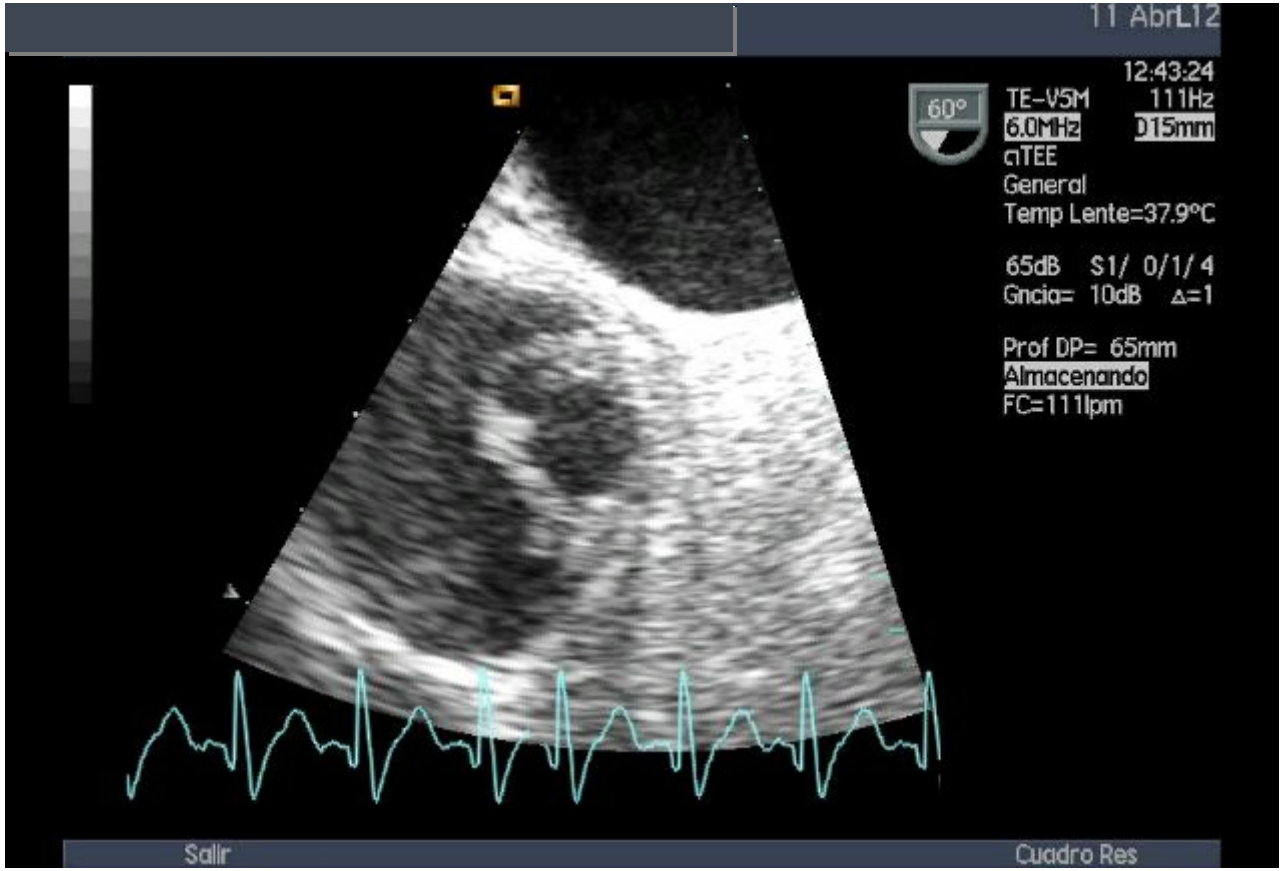
11 AbrL12
12:43:24
60°
TE-V5M
111Hz
6.0MHz
D15mm
cTEE
General
Temp Lente=37.9°C
65dB S1/ 0/1/ 4
Gncia= 10dB Δ=1
Prof DP= 65mm
Almacenando
FC=111lpm
Salir
Cuadro Res

S. lugdunensis

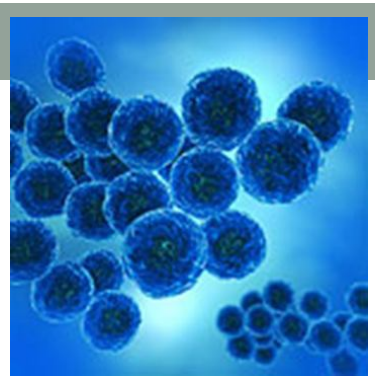

- Es un estafilococo coagulasa negativo diferente a los demás. Las características que lo hacen distinto son:
  - Virulencia y patogenicidad
  - Características microbiológicas
  - Sensibilidad a antimicrobianos.

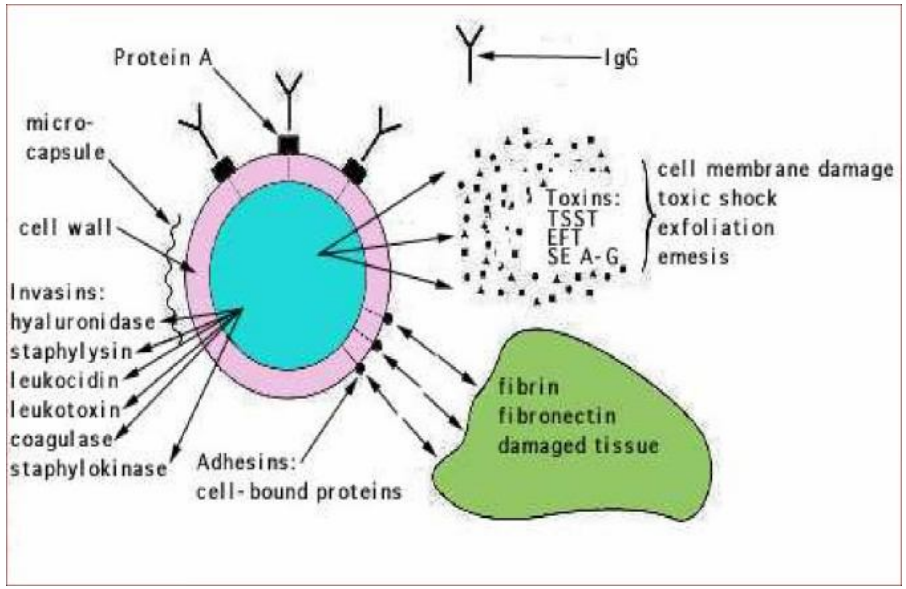

- Microbiota normal de la piel.

Microbiología

18-24 horas 48 horas

- Colonias de aspecto típico a las 48-72 h
- Pequeño halo de β-hemólisis (a diferencia de la β-hemólisis más ancha de *S. aureus*).

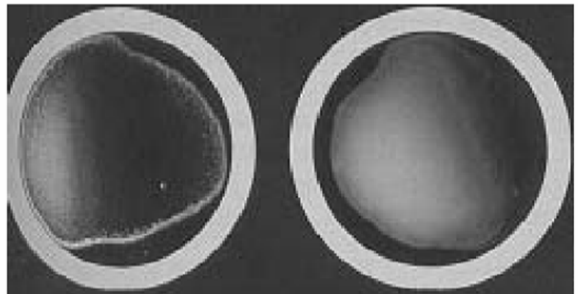

- **Staphy-Slide+** (detección del factor de afinidad con el fibrinógeno en porta o mediante aglutinación con látex en tarjetas) : 60-80% de *S. lugdunensis*.

- Prueba de la **coagulasa** libre en tubo: **negativa**

Sensibilidad

- Sensibilidad a todos los grupos de antibióticos (80%)
- Suelen ser β- lactamasa negativa
  - En España (12-14%) B- lactamasa positiva



***Staphylocccus lugdunensis*: un estafilococo coagulasa negativo diferente de los demás.**

E. Cercenado/ Enferm Infecc Microbiol Clin 2009;27(3)

EI por *S. lugdunensis*

- En muchos casos se desconoce la puerta de entrada.
- No se asocia a ADVP
- En su mayoría de origen comunitario
- Izquierdas 87%
- Multivalvular 12%
- Rápida evolución del proceso (<3 semanas)
- Formación de abscesos y émbolos
- Mala evolución a pesar de la buena sensibilidad a antibióticos (virulencia intrínseca)

Endocarditis estafilocócicas

S. aureus	*S. lugdunensis*	SCN
30-40% MR	94% MS	75% MR
Aguda y agresiva	Aguda y agresiva	Subaguda
Comunitaria 60%	Comunitaria	Nosocomial
Natural/protésica 50%	Válvula natural	Válvula protésica
37% requieren Q	70% requieren Q	27-34% requieren Q
14.5-22.4% mortalidad	38.8-50% mortalidad	16-20% mortalidad

I. Anguera et al. Heart 2005

Liu P et al. J Microbiol Immunol Infect 2010

Volviendo a nuestro paciente…

- Se cambia a cloxacilina 2 g/4h iv
- RNM cardíaca
- Cirugía (por cirujano pediátrico): con CEC. Ligadura del ductus. Arteriotomía pulmonar, apreciándose abundantes verrugas en la pared de la pulmonar, así como importante engrosamiento de la pared de la arteria pulmonar, compatible con arteritis aguda. Se reseca tejido enfermo y se reconstruye a. pulmonar con pericardio heterólogo.
- Cultivo de muestra quirúrgica y PCR:+ *S. lugdunensis*
- Completó 6 semanas de antibiótico iv.

Endocarditis sobre ductus arterioso

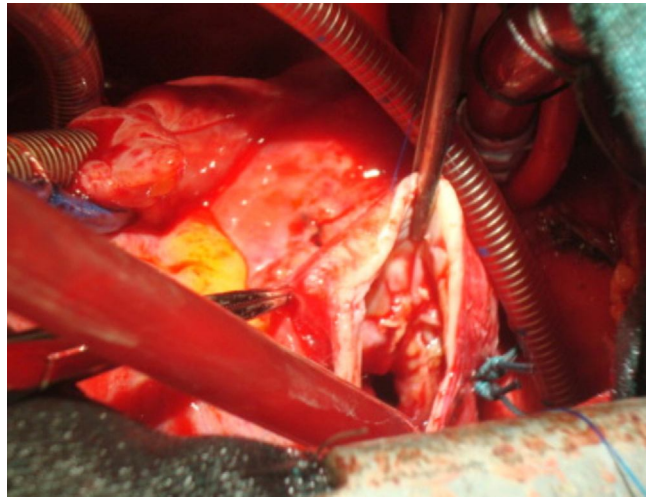

- La endocarditis/endarteritis es responsable del 50% de las muertes en pacientes con DAP no tratado
- Vegetaciones: en lado PULMONAR del ductus, con embolias pulmonares más que sistémicas.
- Prevención de EI: El riesgo de EI desaparece con el cierre, que tiene escasa morbilidad y prácticamente nula mortalidad
- La cirugía en caso de EI supone una extracorpórea

Wiyono SA et al. Netherlands Heart Journal 2008.

Does the risk of infective endarteritis justify routine patent ductus arteriosus closure?

- La incidencia de endarteritis infecciosa ha disminuido en la era post-antibiótica
- Los métodos diagnósticos más sensibles identifican casos silentes

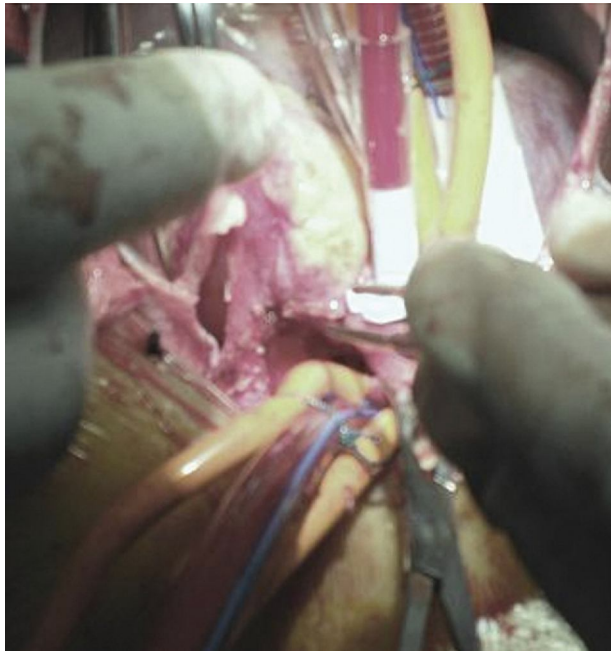

- Analizan retrospectivamente 270 casos de DAP (1196 años en riesgo)
- Ningún caso de endarteritis
- Entre 1960-1963 en Suecia, sólo 2 muertes por endarteritis sobre DAP.
- Los casos referidos en la literatura sobrevivieron

U. Thilen and K. Astrom-Olsson. European Heart Journal 1997

- Sin embargo, otros autores siguen encontrando una incidencia alta de endarteritis sobre DAP

  - Estudio prospectivo 6 años en centro de referencia de cardiología pediátrica de Pakistán
  - 12.6% de los ingresos DAP
  - 14 endocarditis sobre ductus

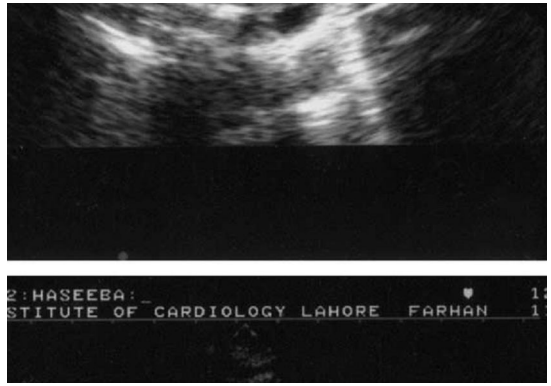

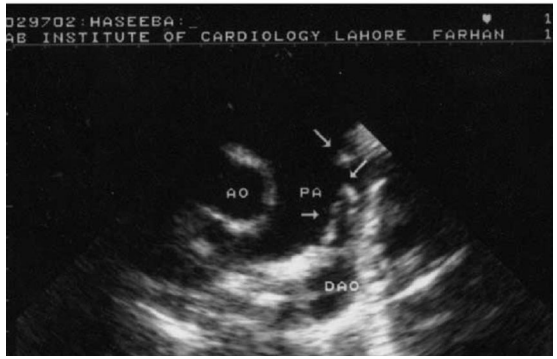

TABLE 1 Patient Details, Duration of Antibiotics, and Definitive Treatment

Patient No.	Age (yrs)	Size of PDA (mm)	Antibiotic Course (wks)	Definitive Treatment
1	0.8	3	6	Ligation
2	2	2.5	5	Rashkind's umbrella device
3	2	2	5	Ligation
4	3	<2	4	Coil occlusion
5	4	3.5	6	Ligation
6	6	<2	3	None
	7	2	6	Ligation
8	8	<2	4	Coil occlusion
9	8	3.5	6	Rashkind's umbrella device
10	11	4	6	Amplatzer duct occluder
11	12	5.5	6	Amplatzer duct occluder
12	14	3.5	5	Ligation
13	15	5	4	Amplatzer duct occluder
14	16	<2	6	Coil occlusion (previous ligation)

Sadiq M et al. Am J Cardiol 2004

Indicación de cierre de DAP

1. Shunt izquierda-derecha significativo en pacientes sintomáticos, con sobrecarga de cavidades I o HT pulmonar leve-moderada
2. Episodio previo de EI, independientemente del tamaño
3. DAP pequeños pero audibles sin shunt I-D significativo. (mayor beneficio que riesgo, sobre todo en neonatos y niños): PREVENCIÓN DE ENDOCARDITIS
4. El manejo del DAP silente es controvertido
5. Cuando existe HT pulmonar grave y/o shunt D-I, se recomienda observación: desarrollo de sd. de Eisenmenger que necesita el shunt para mantener el GC

Tratamiento

- Farmacológico: prematuros (inhibidores de la síntesis de PG: indometacina o ibuprofeno)
- RN a término, niños y adultos: cierre percutaneo por cardiólogos intervencionistas pediátricos
- La elección del dispositivo dependerá de la morfología y tamaño del ductus y del paciente
- Durante los 6 primeros meses después se recomienda profilaxis de endocarditis.

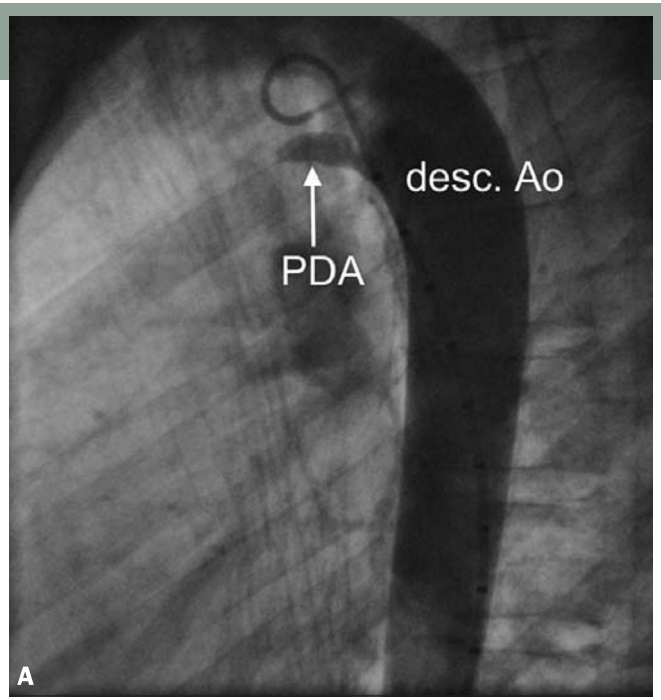

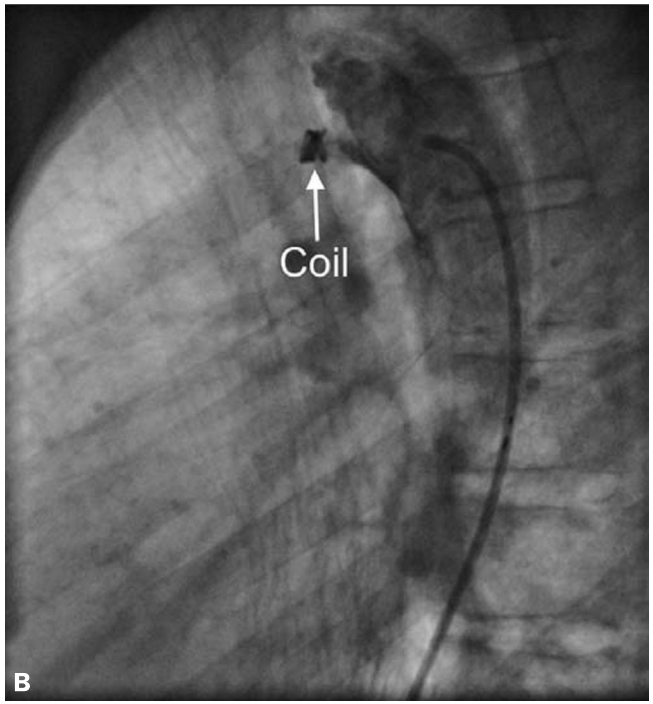

Cierre transcatéter

COIL

Si <3 mm

AMPLATZER

Si >3 mm

- Cierre transcatéter es la técnica de elección
- Ligadura quirúrgica en los más grandes, o con endarteritis