Caso Clínico

Dr Gonzalo de la Morena (Cardiología)
Dra Elisa García Vazquez (Infecciosas)
Hospital Universitario Virgen de la Arrixaca
Murcia

Caso Clínico

Varón de 55 años que acude por disnea progresiva y EAP

Agosto 2012

Antecedentes:

- DM II, metadiabetes: retinopatía, amputaciones de 1er dedo pie dcho y todos los dedos de pie izdo (1994-2008).
- Fumador hasta 4 años antes. Consumo de alcohol.
- Prótesis Ao biológica nº 23 por endocarditis infecciosa en Marzo-11 que cursó con destrucción valvular y ACV
- Ingreso en Abril 12 por Bacteriemia por S agalactiae con datos ETT, ETE de endocarditis, resuelta con tto médico.

- Disnea progresiva de un mes de evolución hasta hacerse de mínimos, ortopnea, DPN.

  Niega posibles trasgresiones dietéticas, así como otros síntomas como angor, palpitaciones ó síncopes.

- **E Física:**

Tª 36,5ºC. TA: 105/60 mmHg.

Hemiparesia dcha. Taquipneico, no tolera decúbito

Rítmico con soplo sistólico II/VI en FAo. Crepitantes húmedos bilaterales. No hepatomegalia ni edemas.

- **ECG:** Flutter a 105 lpm. → RS a 95 lpm. CAI. BCRIHH.

QRS: 130 ms

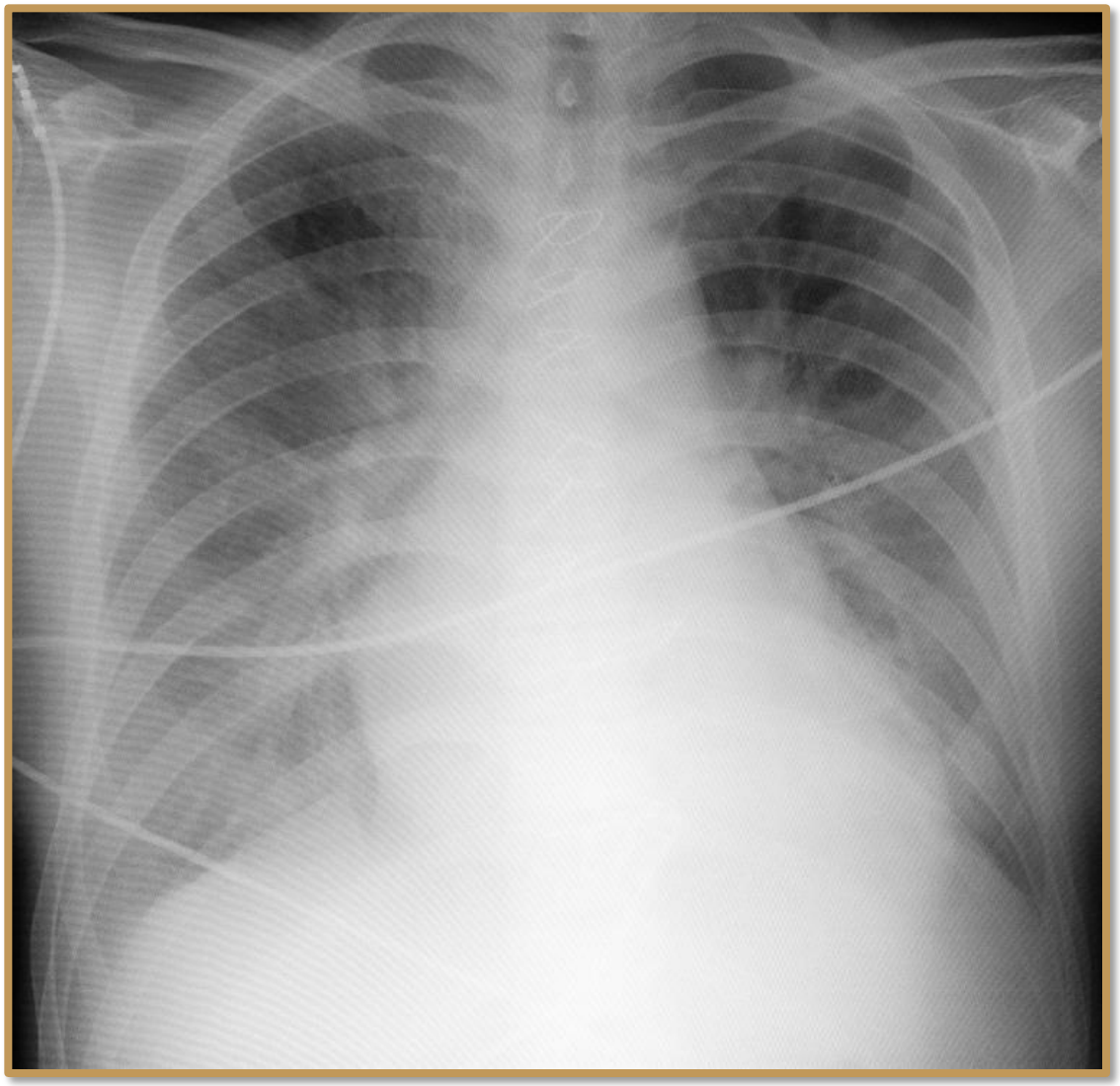

- **ANALITICA**
- Glucosa 303 mg/dL, Urea 21 mg/dL, Creatinina 1,28 mg/dL. Na: 128 meq/L; K+ 4,9 mEq/L.
- Hb: 10,7 g/dL; Hcto: 33%. Plaquetas 2490000 U/L Leucocitos 6721 U/L. Sat O2: 93%. pH 7.45
- CK 63; CKMB: 2,71; TnT: 101 pg/ml, NT-proBNP: 22190

Estudio Ecocardiográfico

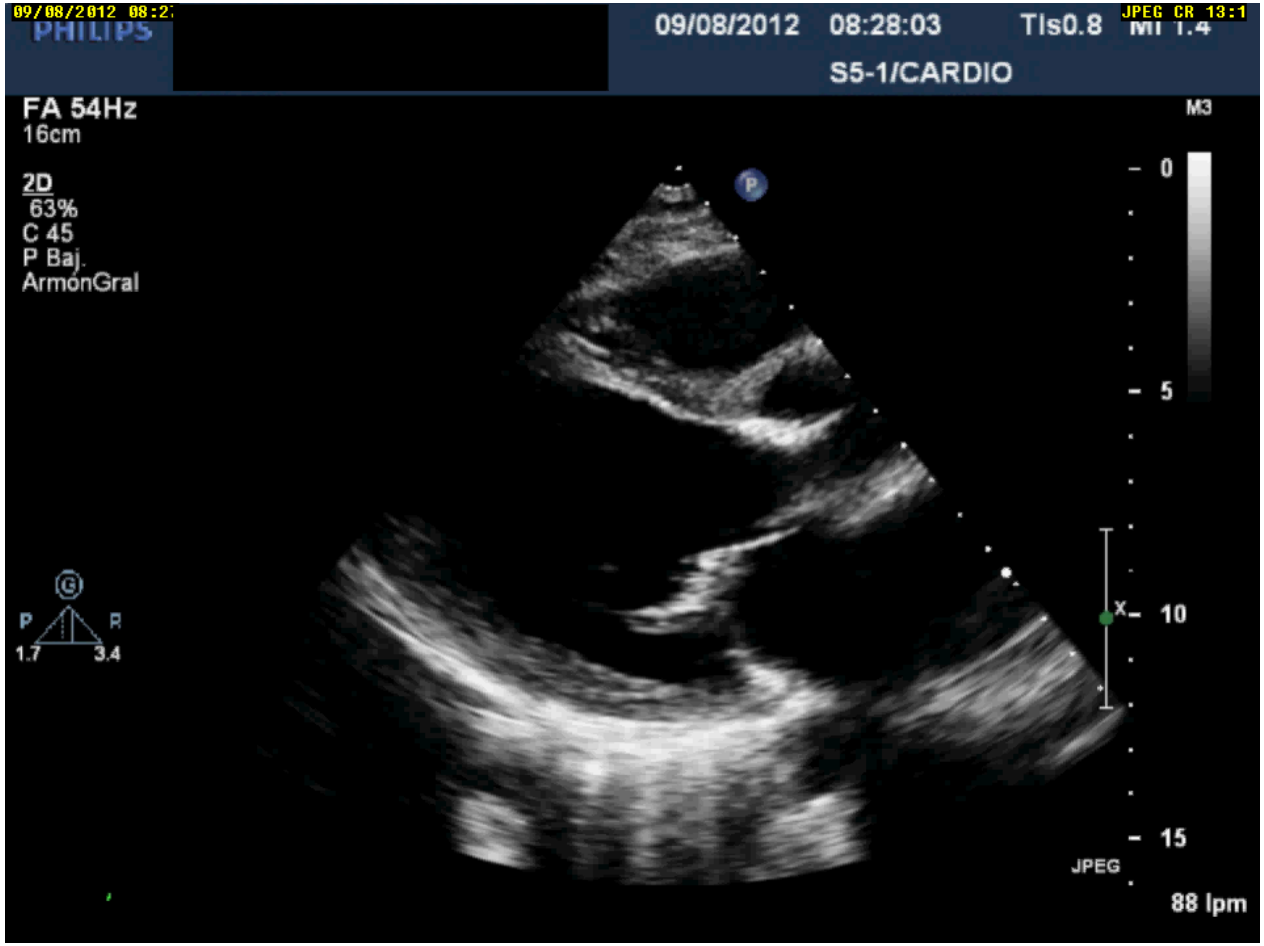

Estudio Ecocardiográfico

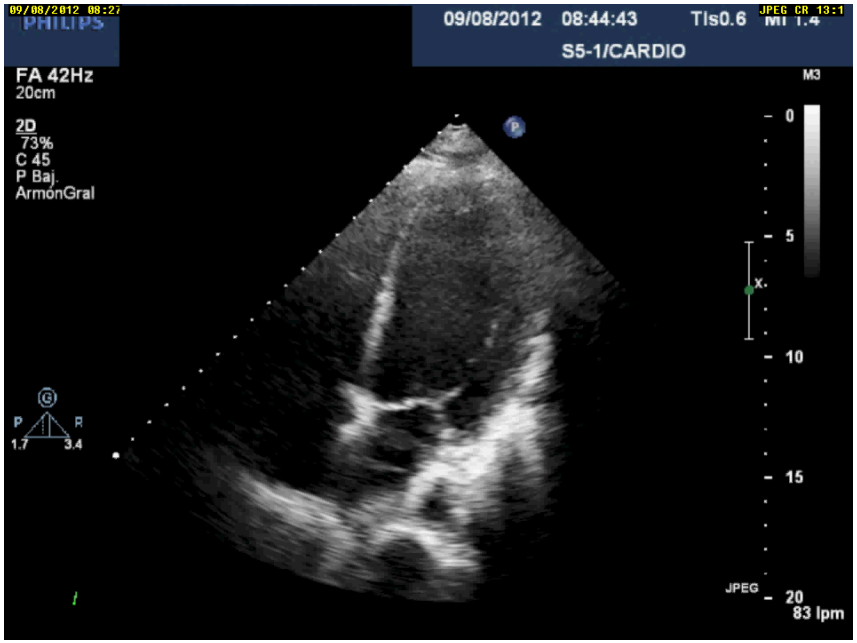

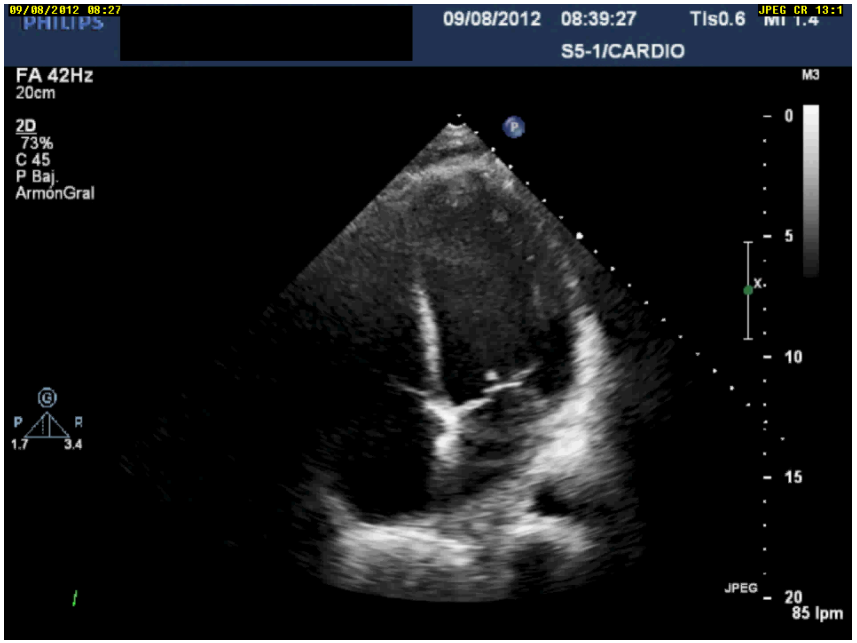

Estudio Ecocardiográfico

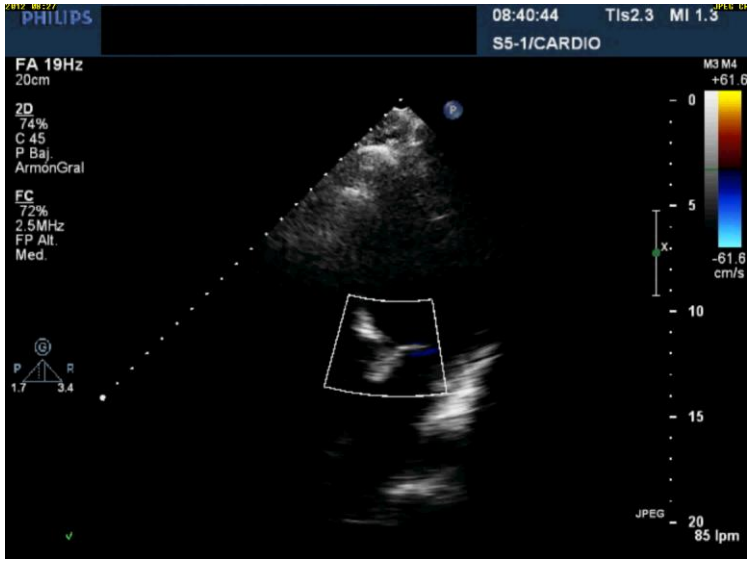

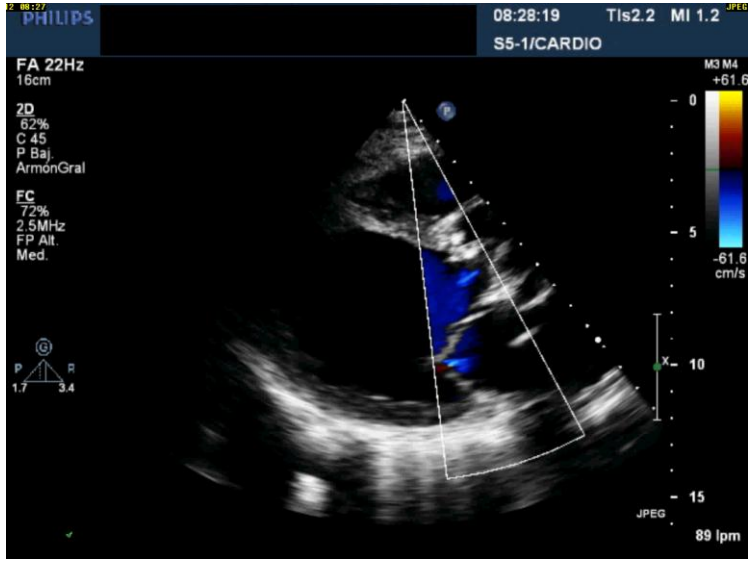

Estudio Ecocardiográfico

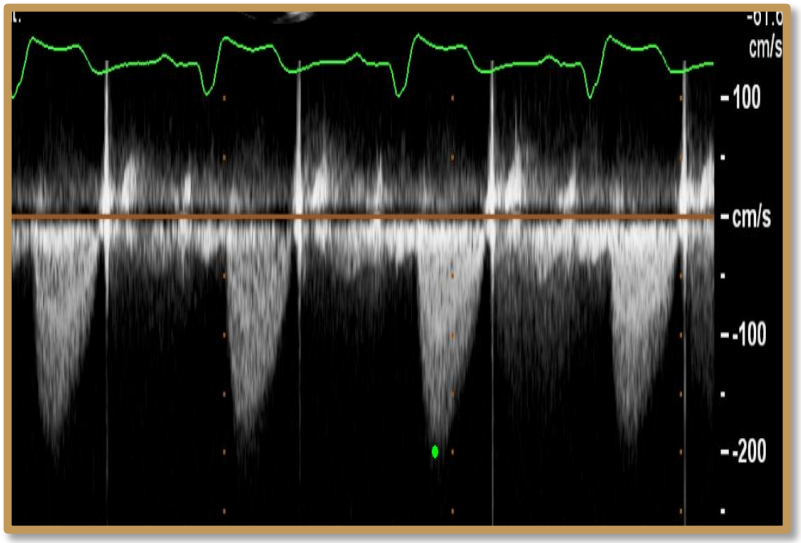

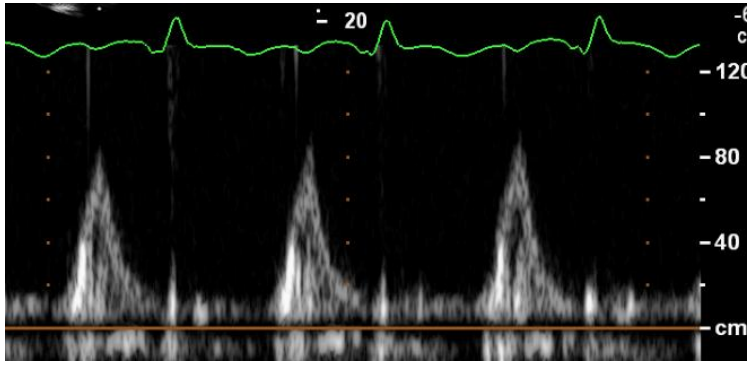

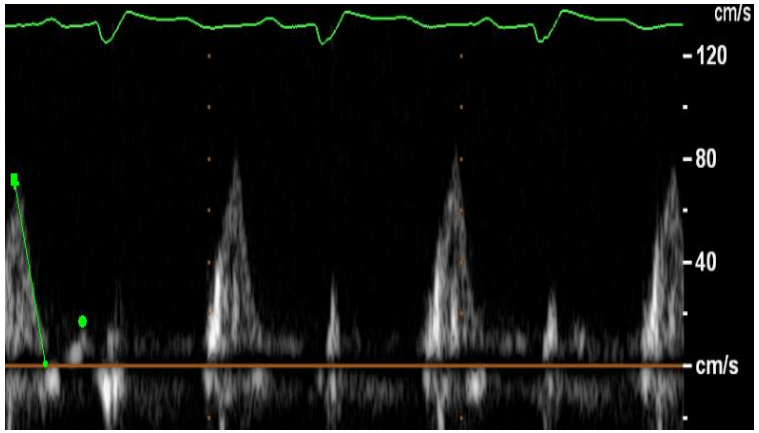

Estudio Ecocardiográfico

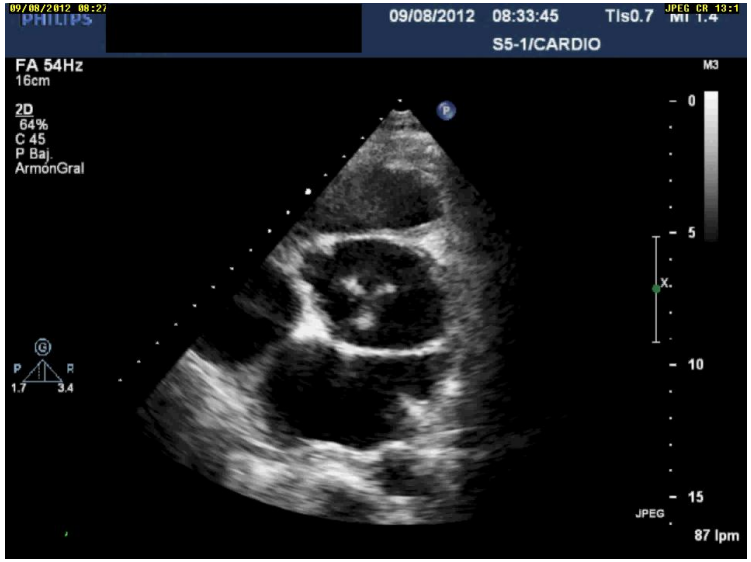

Agosto 2012

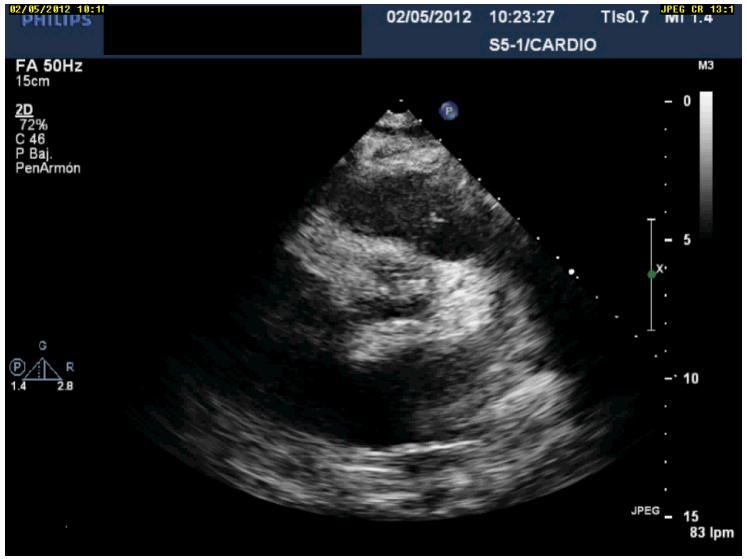

Mayo 2012

- Insuficiencia Cardiaca Aguda (1 mes)
- Severa disfunción sistólica
- Endocarditis previa con Prótesis biológica normofuncionante
- Dilatación de Raiz de Aorta

4 de Marzo 2011

Ingreso Urgencias por deterioro de estado general

- Historia de dos meses de evolución.
- Astenia, anorexia, pérdida de peso (10 Kg)
- Episodios de escalofríos, tiritona.
- Boca can mala higiene. Gingivitis crónica.
- Amputaciones en EEII.
- Glucosa: 365; Urea 53; Creat: 1. Hb: 9.3, Hcto 29%. Leucos: 10440 (85N). Na+ 123, K+ 5.1. pH 7.45;

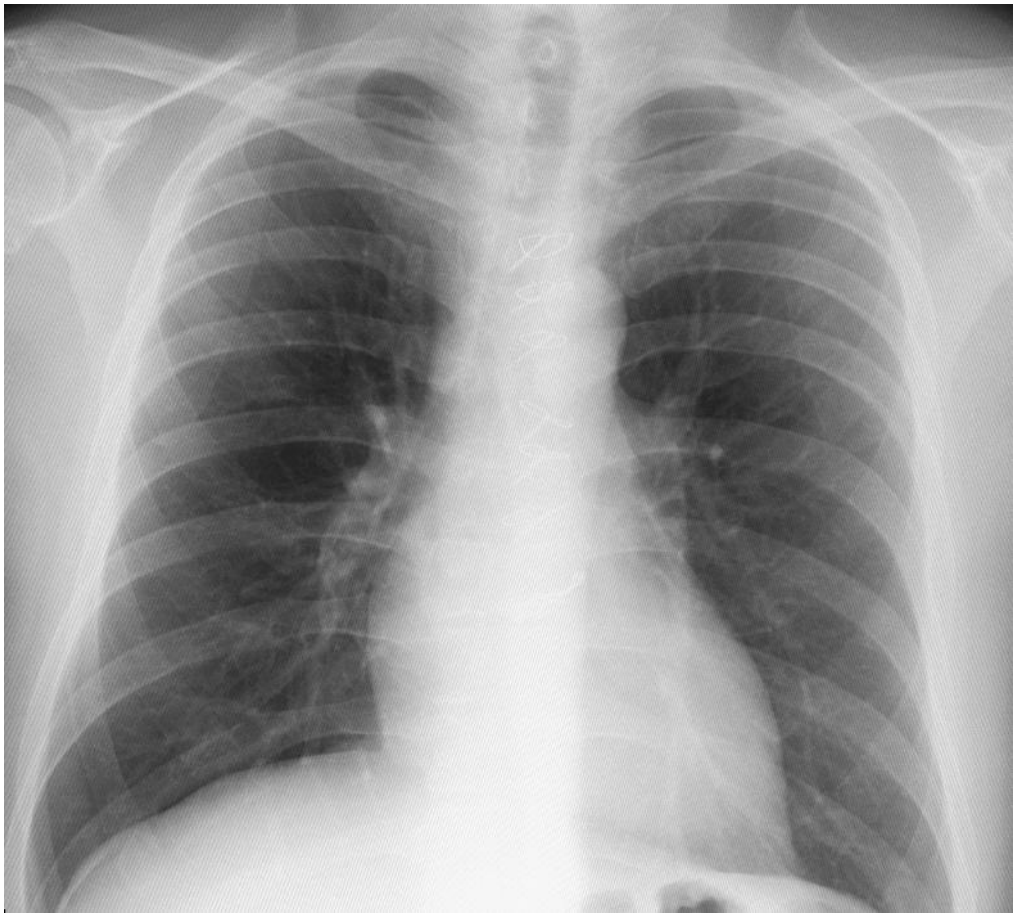

Evolución planta

- Ingreso en MI: Síndrome Constitucional para estudio
- 36 horas: Tª 39ºC . Se toman hemocultivos.
- 48 H: deterioro neurológico agudo. Afasia mixta y pérdida de fuerza en EE dchas, agitación psicomotriz.

Infarto isquémico parietal izquierdo en ramas tributarias de ACM izquierda.

Microbiología

- Hemocultivos 2/2 Enterococcus Faecalis. sin resistencia a aminoglucósidos (RNAG).
- Serología VHB, VHC, VIH y Lues negativas.
- Se inicia Ampicilina y Ceftriaxona

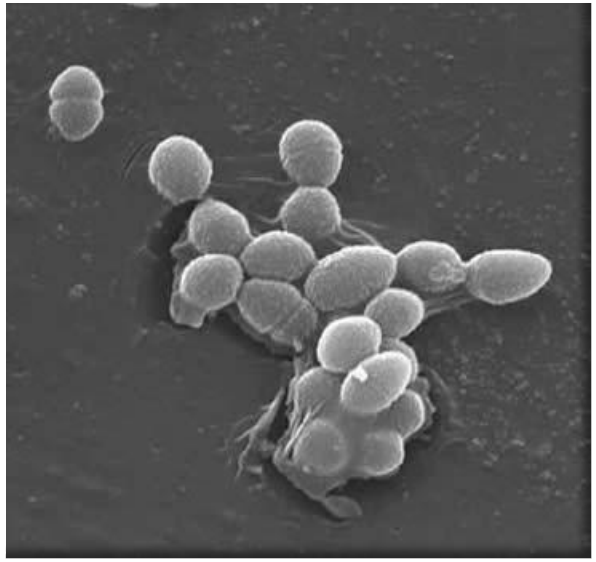

Estudio Ecocardiográfico

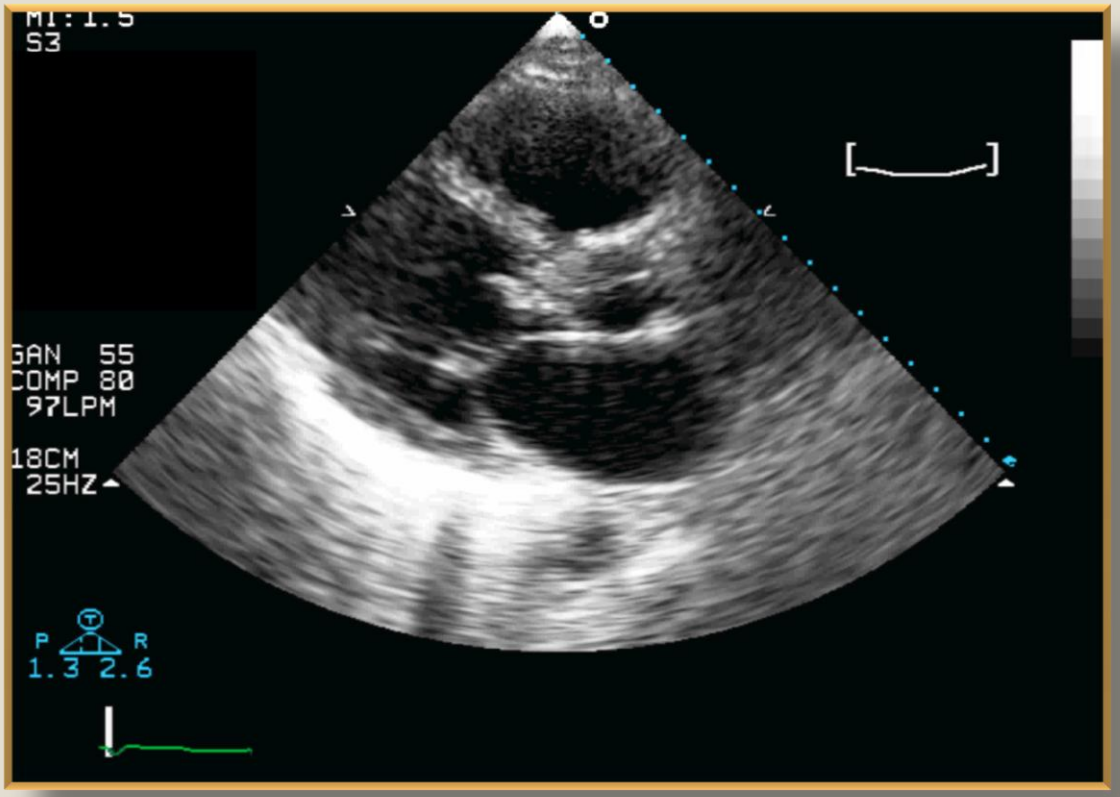

Estudio Ecocardiográfico

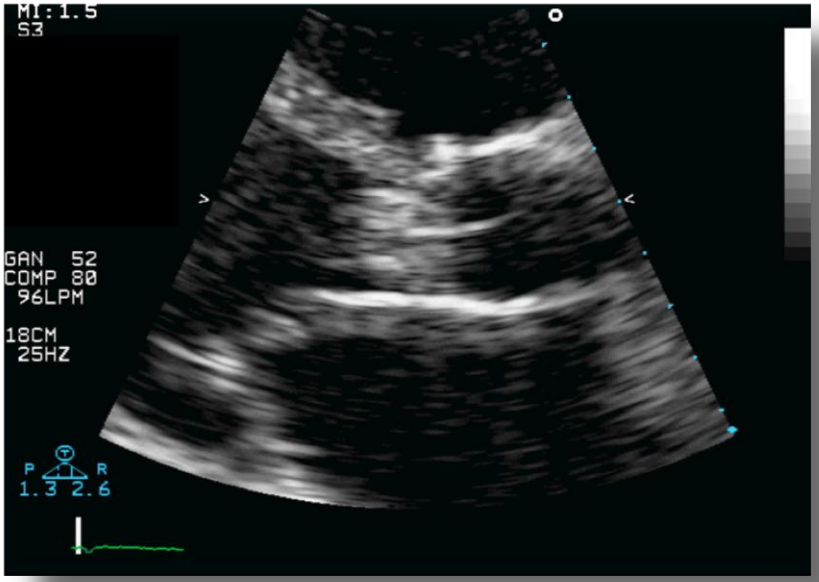

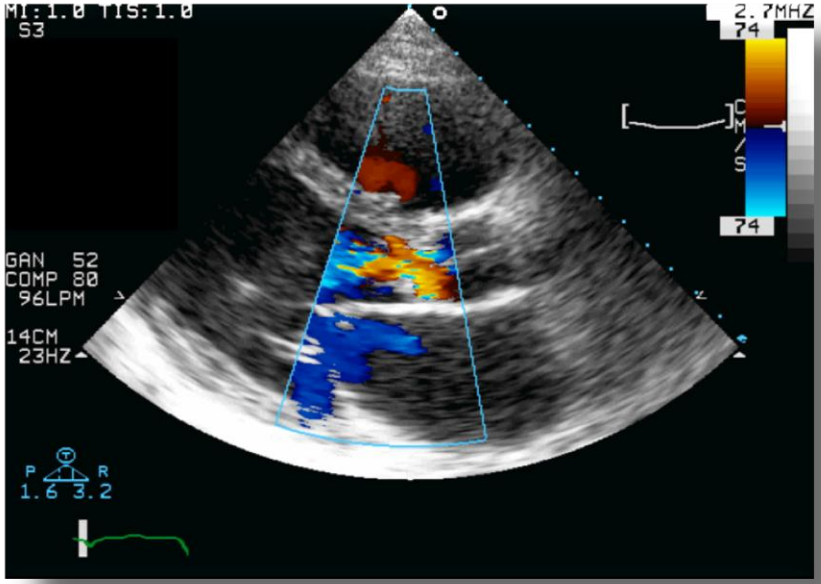

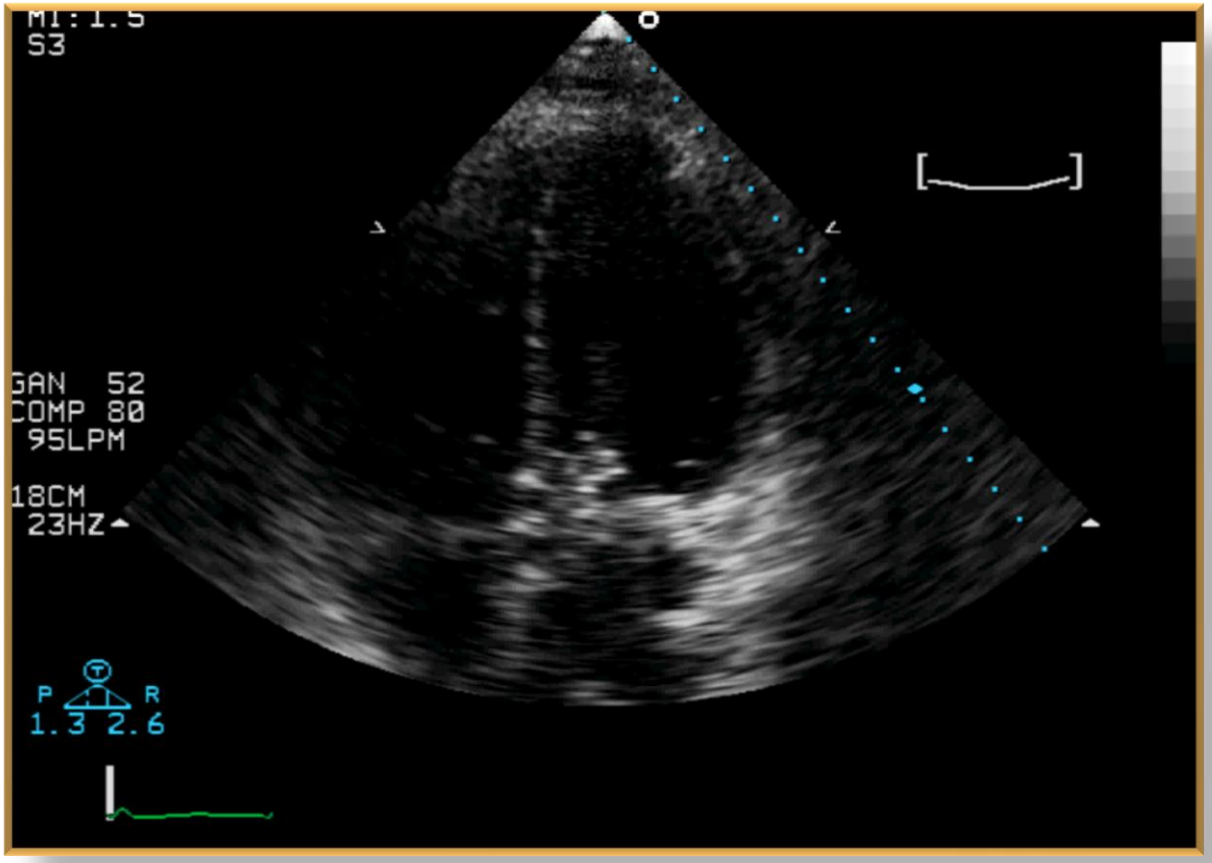

Vtd: 158 ml; Vts: 86 ml; FE 46%

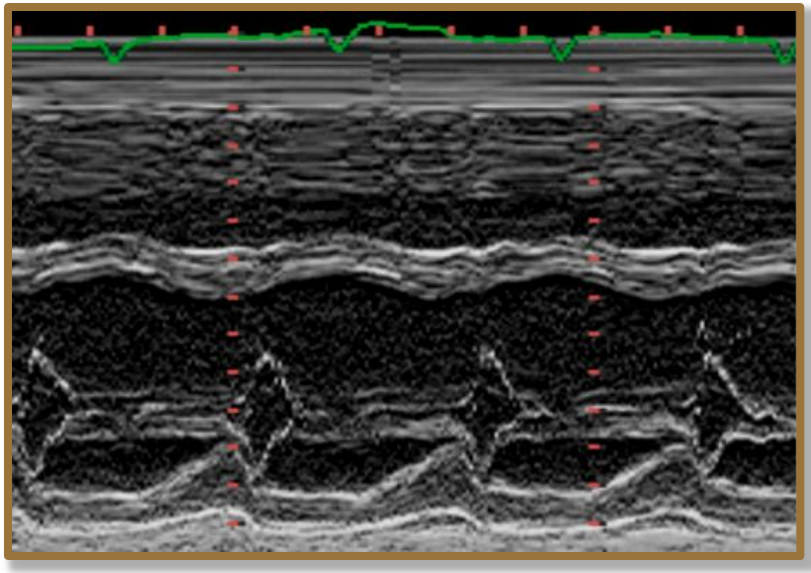

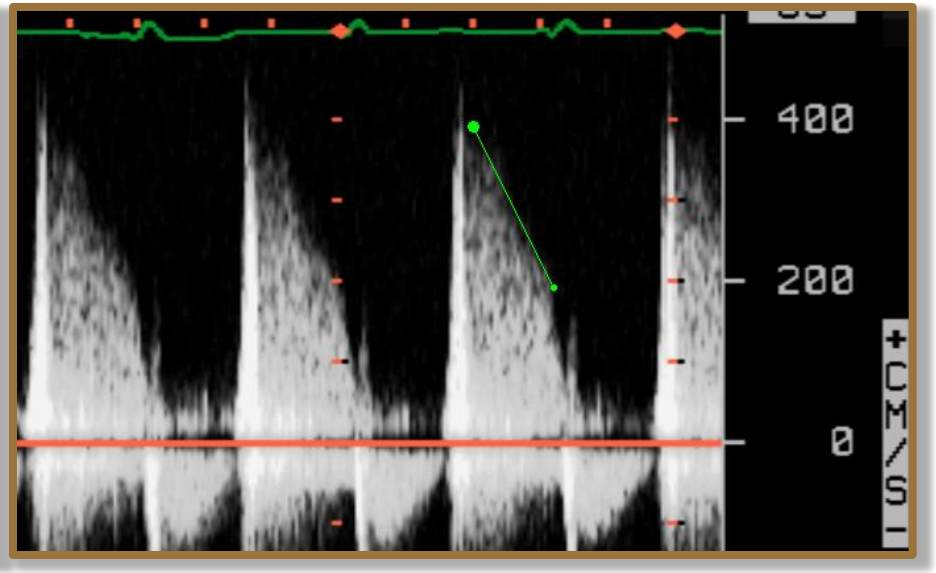

Modo M

Dtd: 57 mm; Dts 45 mm

Flujo Aórtico

Pendiente: 868 cm(/s2)

Evolución

- Persiste febril y datos de sepsis
- Tratamiento: Daptomicina y Ampicilina.
- Trasfusión de concentrado de Hematíes
- Diurético, IECA, Carvedilol.
- HC negativos a las 48 H y tras 1 semana
- Se programa para CEC tras 1 semana de tratamiento.
- Recambio valvular aórtico por prótesis biológica nº 23

Evolución postoperatoria

- Afebril con HC de control negativos
- Recupera función ventricular. Pótesis normofuncionante
- Ampicilina (2 g/4h) y Ceftriaxona (2g/12h) 6 semanas.
- Alta 18/3/2012: Centro de Cuidados Medios.
- Revisiones 3, 6, 12 Meses (marzo-12):
  Afebril, HC negativos, ETT normales

30 Abril 2012

- Reingreso por desorientación y malestar general
- Astenia pérdida de peso, episodios de tiritona y sudoración sin fiebre.
- E Física: lesión ulcerada y supurativa en planta pie dcho. Suave soplo diastólico en F Ao.
- Hemocultivos x 2 + Exudado pie:

  Streptococcus Agalactiae

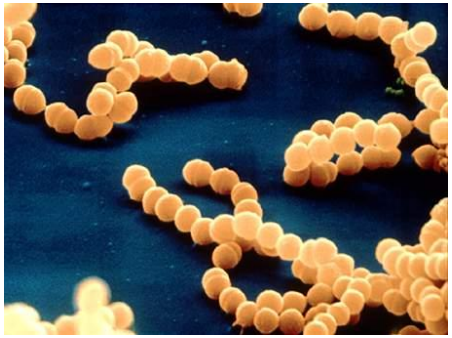

Estudio Ecocardiográfico

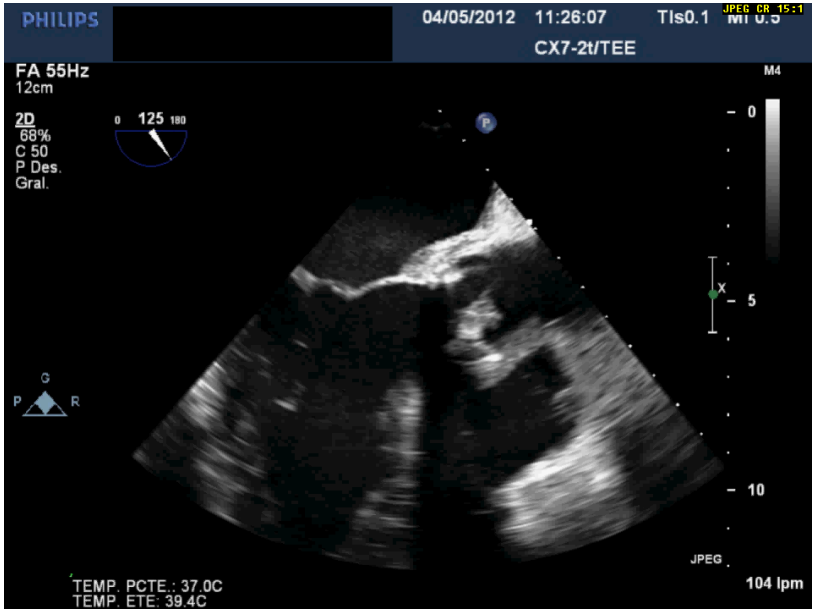

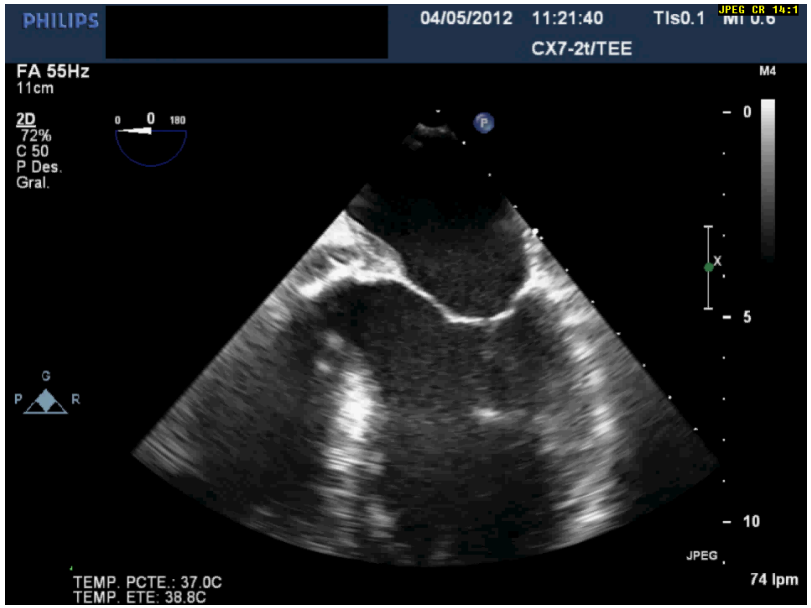

Estudio Ecocardiográfico

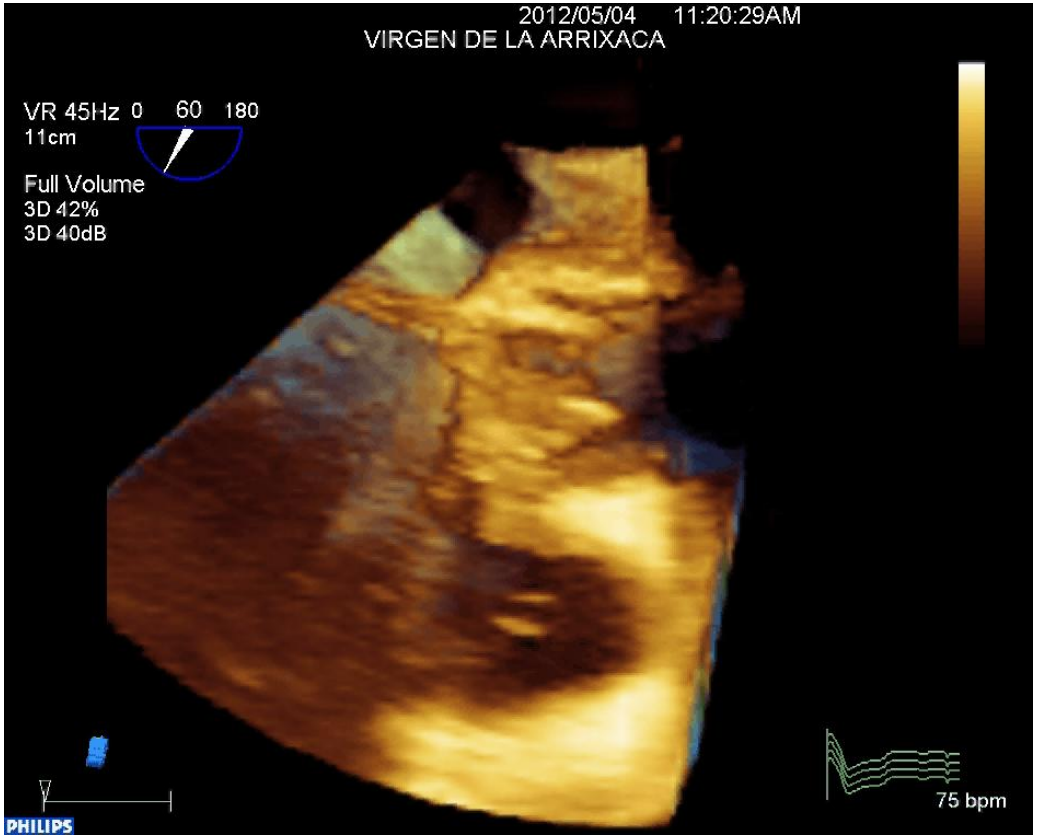

- Endocarditis Enterococo
- Prótesis biológica Ao
- Reinfección S Agalactiae
- Afectación prótesis y absceso pared Ao
- No regurgitación valvular.

- Ampicilina + Ceftriaxona 2 semanas
- Buen estado general. Hemocultivos negativos
- ETT sin variaciones, FEVI 54%.
- No regurgitación Ao
- Alta domiciliaria a petición del paciente

  Levofloxacino + Rifampicina 4 semanas.

Agosto 2012

- Insuficiencia Cardiaca
- Dilatación Ao

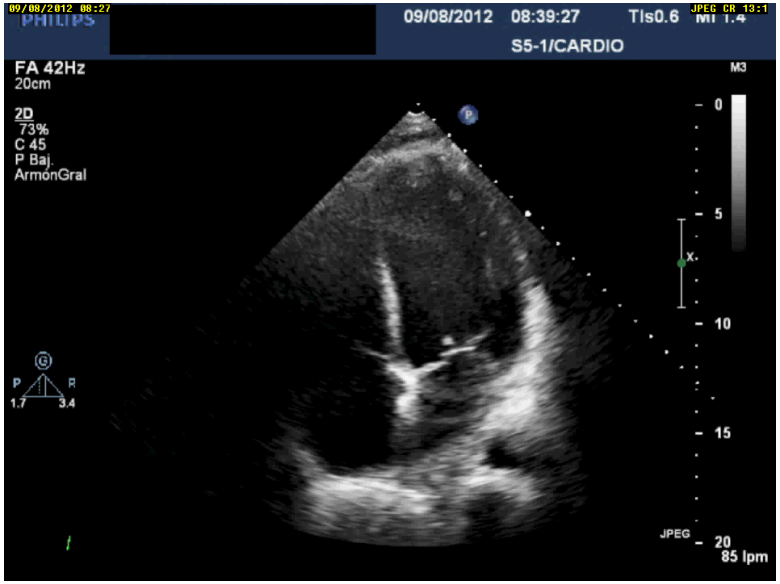

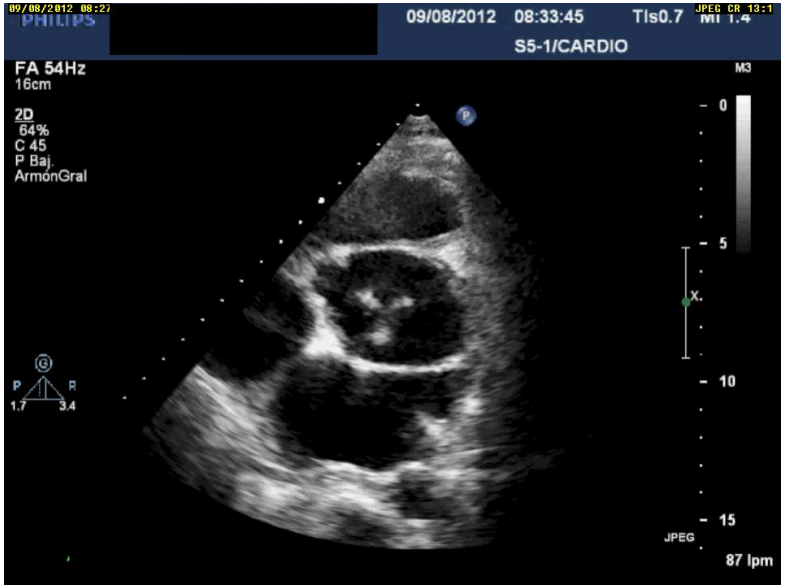

Disfunción Severa de VI
EAP

En contra:

No angor
No CK ni TnT
Coronarias normales

IAM anterior

A Favor:

Disfunción segmentaria
Trombo apical

RNM

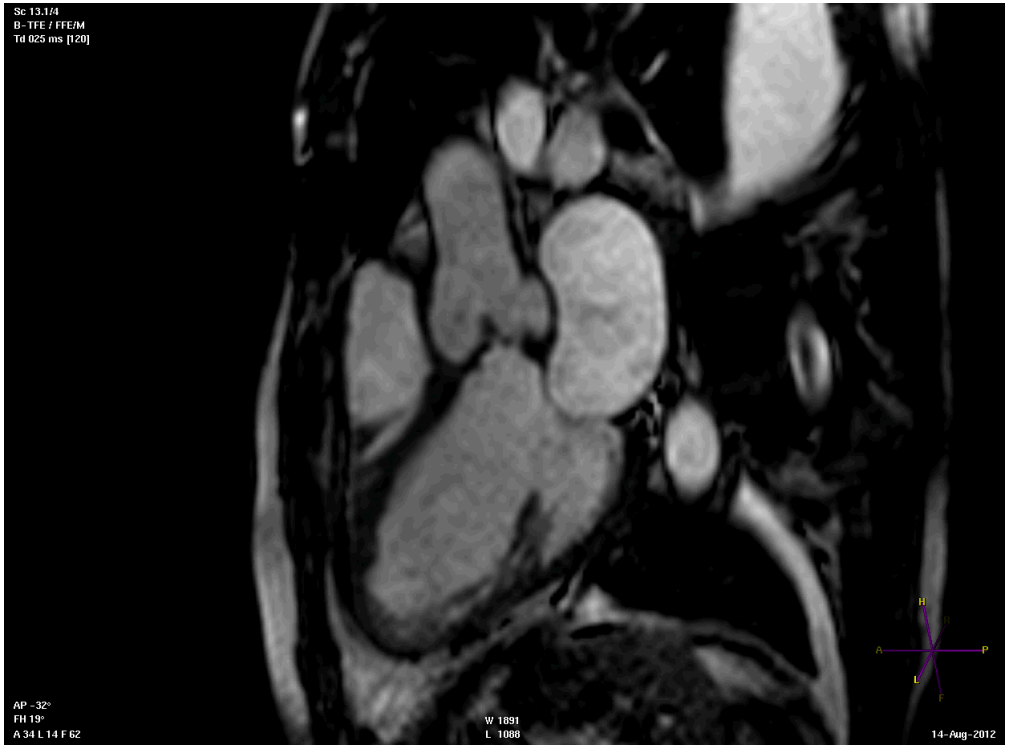
Sc 13.1/4
B-TFE / FFE/M
Td 025 ms [120]
AP -32°
FH 19°
A 34 L 14 F 62
W 1891
L 1088
14-Aug-2012
H
A
P
L
F

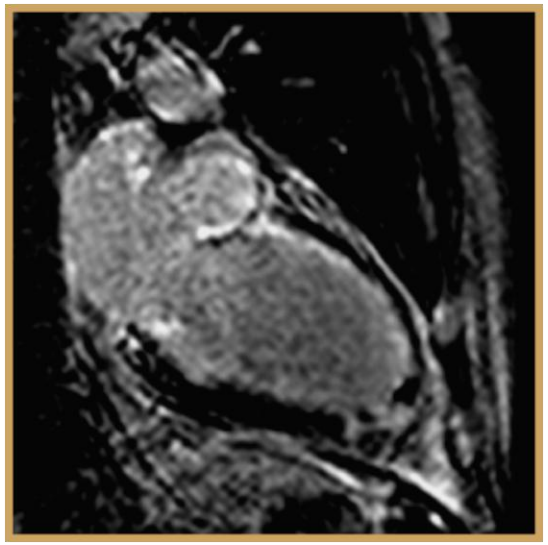

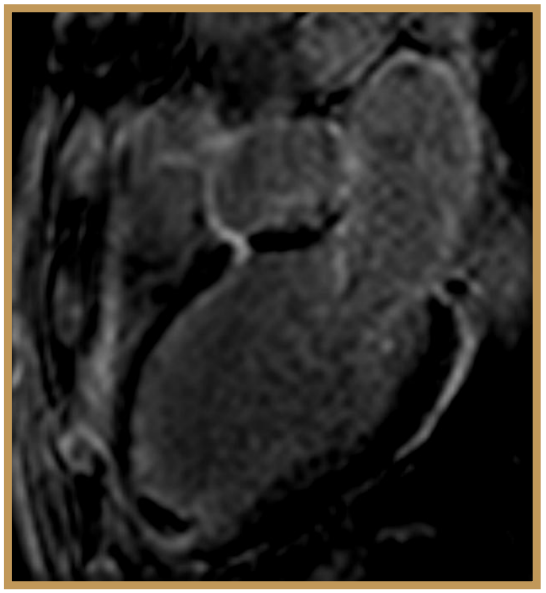

ECO

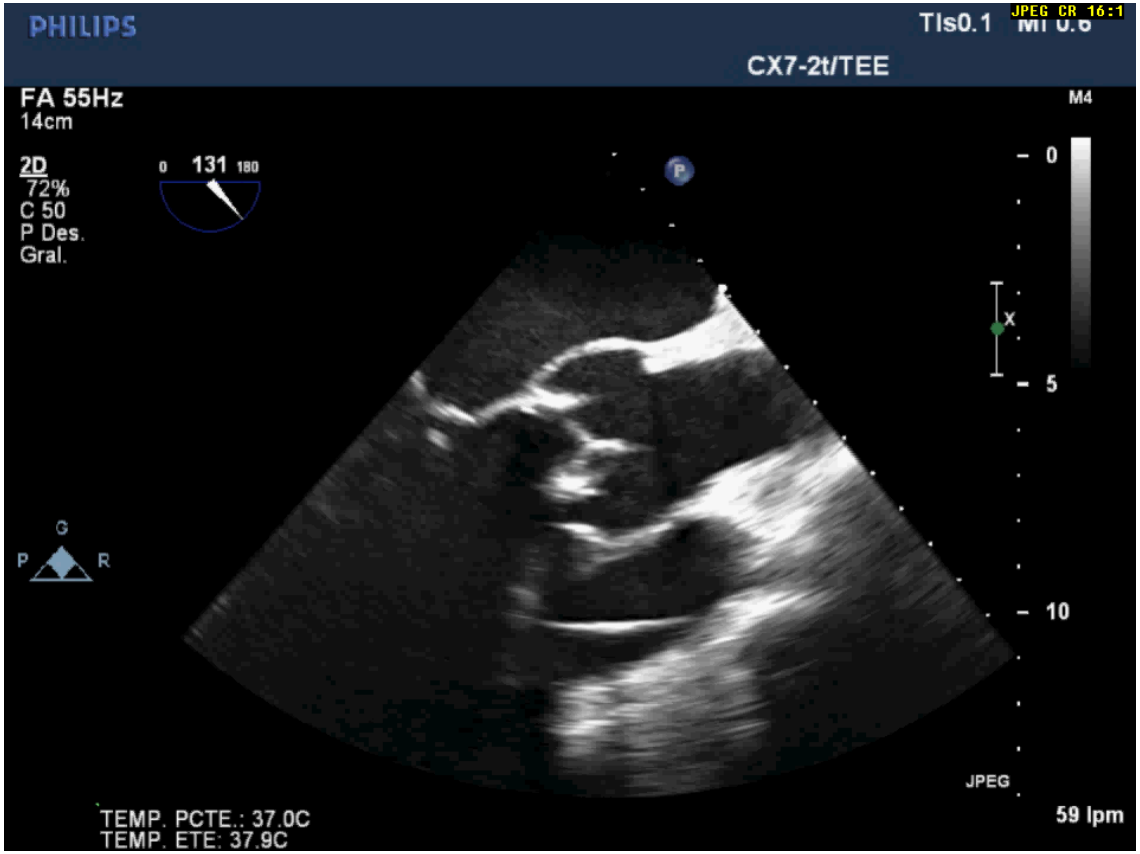
PHILIPS
TIs0.1
JPEG CR 16:1
CX7-2t/TEE
FA 55Hz
14cm
2D
72%
C 50
P Des.
Gral.
0
131
180
M4
0
5
10
G
P
R
JPEG
59 lpm
TEMP. PCTE.: 37.0C
TEMP. ETE: 37.9C

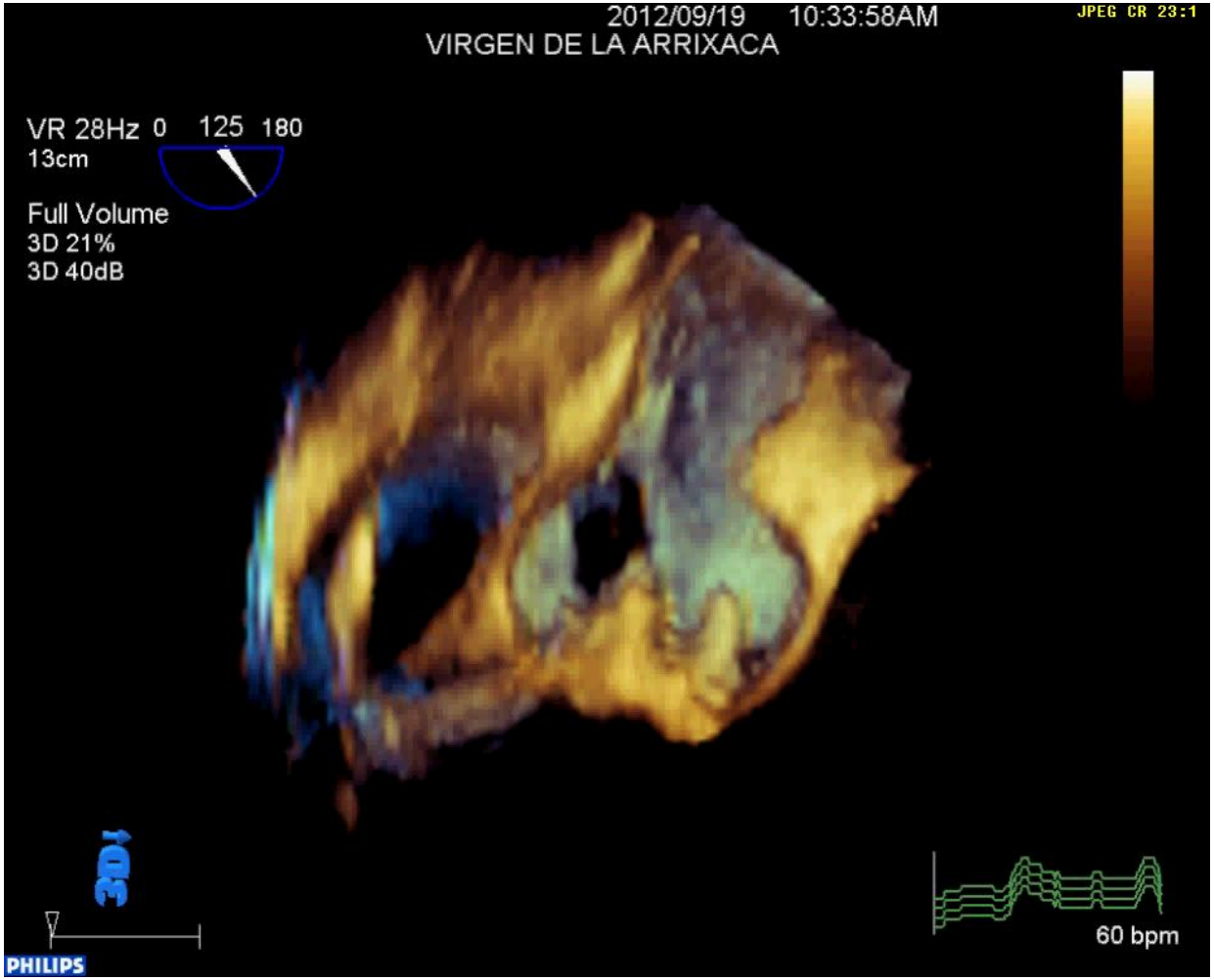
2012/09/19 10:33:58AM
VIRGEN DE LA ARRIXACA
JPEG CR 23:1
VR 28Hz 0 125 180
13cm
Full Volume
3D 21%
3D 40dB
3D1
60 bpm
PHILIPS

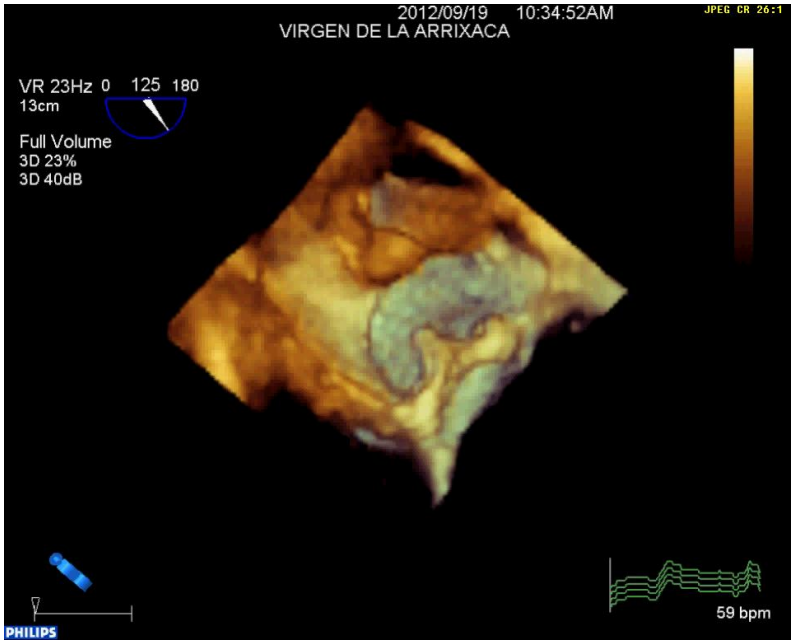
2012/09/19 10:34:52AM
JPEG CR 26:1
VIRGEN DE LA ARRIXACA
VR 23Hz 0 125 180
13cm
Full Volume
3D 23%
3D 40dB
59 bpm
PHILIPS

2012/09/19 10:33:58AM
JPEG CR 22:1
VIRGEN DE LA ARRIXACA
VR 28Hz 0 125 180
13cm
Full Volume
3D 25%
3D 40dB
60 bpm
PHILIPS

Coronarias

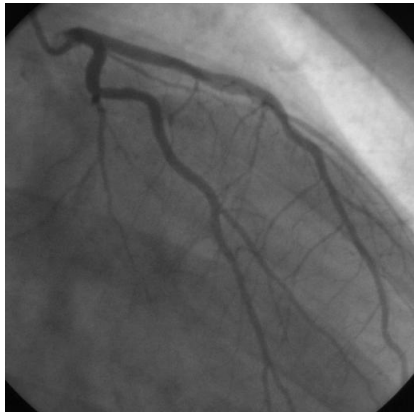

Marzo 2011

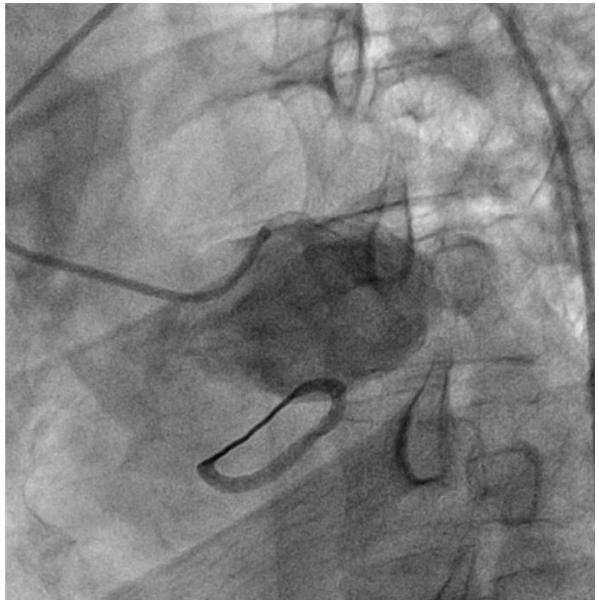

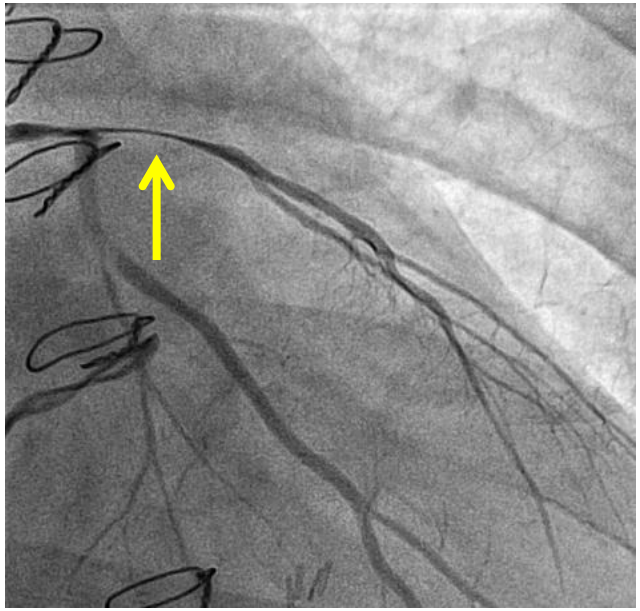

Agosto 2012

TAC

TAC

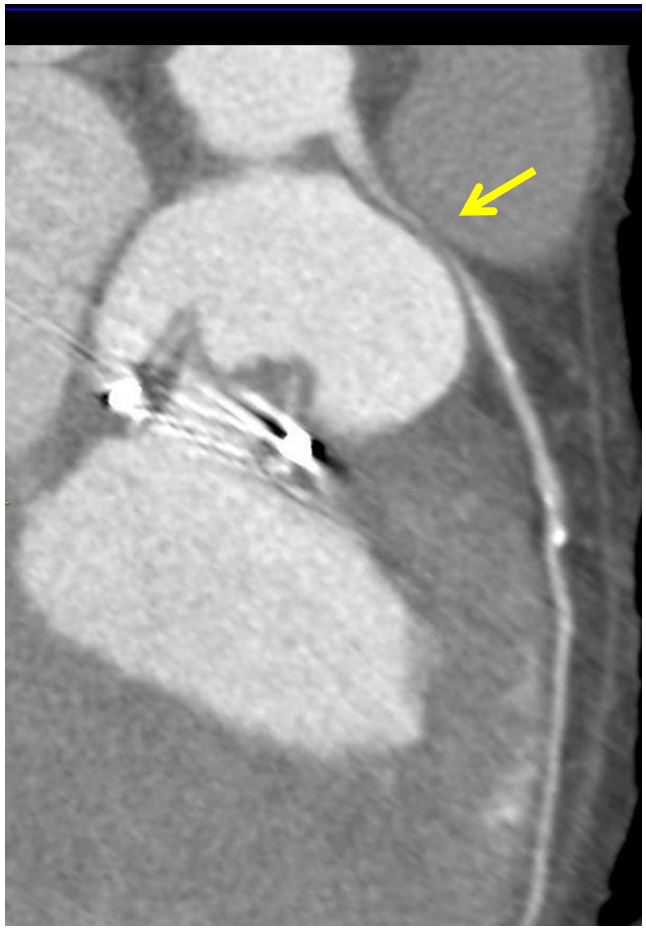

Diagnóstico

- Endocarditis Enterococcus faecali
- Destrucción valvular Ao
- Absceso de Pared Ao
- Reinfección por Streptococco Agalactiae
- Aortitis Infecciosa
- Aneurisma de raiz de aorta
- Compresión de árbol coronario izdo
- Disfunción de VI, Insuficiencia Cardiaca.

Intervención quirúrgica:

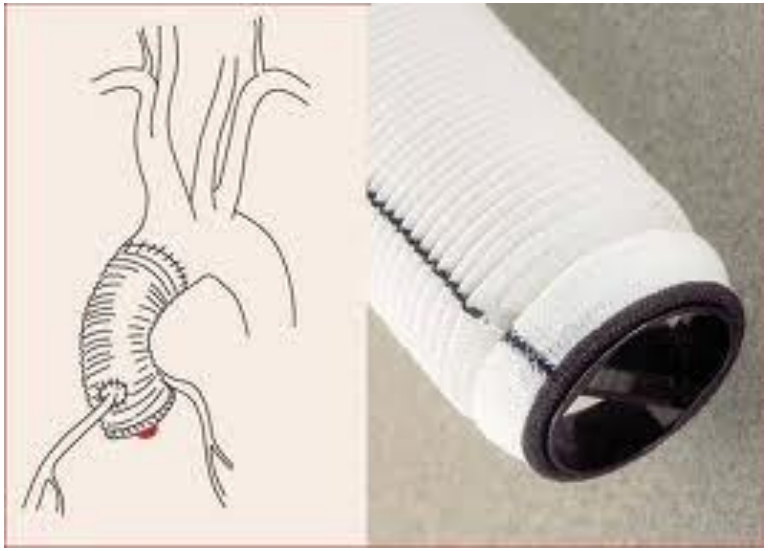

- Bentall
- Reinserción de CD
- Doble Bypass DA y Cx