II CONGRESO SEICAV
VII REUNIÓN GAMES
BILBAO 2013

SEICAV
Sociedad Española de Infecciones Cardiovasculares

Trasplante cardiaco y endocarditis infecciosa. ¿Cuándo y a quién?

Asunción Moreno

Hospital Clínic Universitario

Barcelona

Desde 1984 se han realizado 6775 trasplantes cardiacos en España

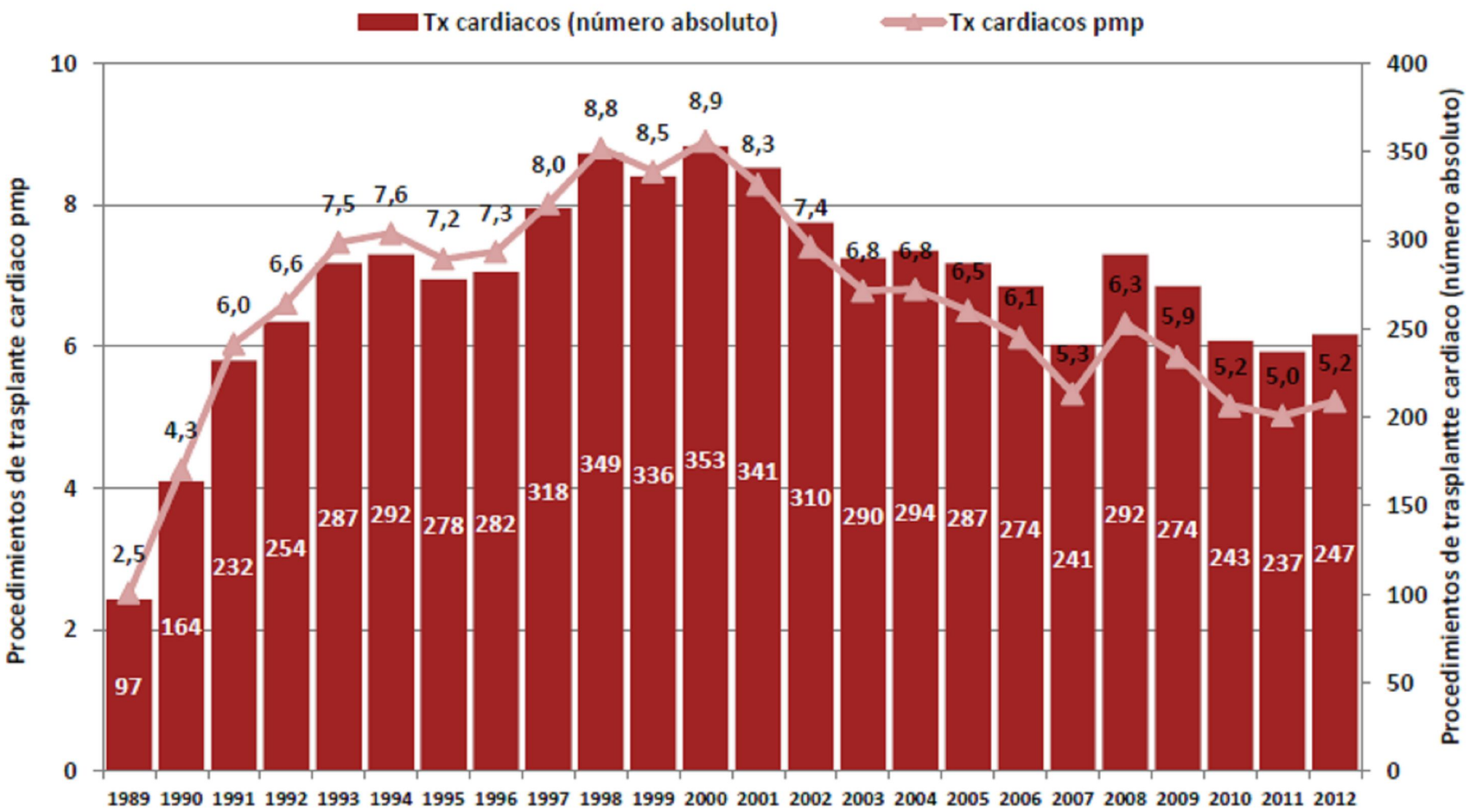

e trasplante cardíaco en España. 1993-2012. Números absolutos y procedimientos por

ORGANIZACIÓN NACIONAL DE TRASPLANTES

GOBIERNO DE ESPAÑA · MINISTERIO DE SANIDAD, SERVICIOS SOCIALES E IGUALDAD · ONT

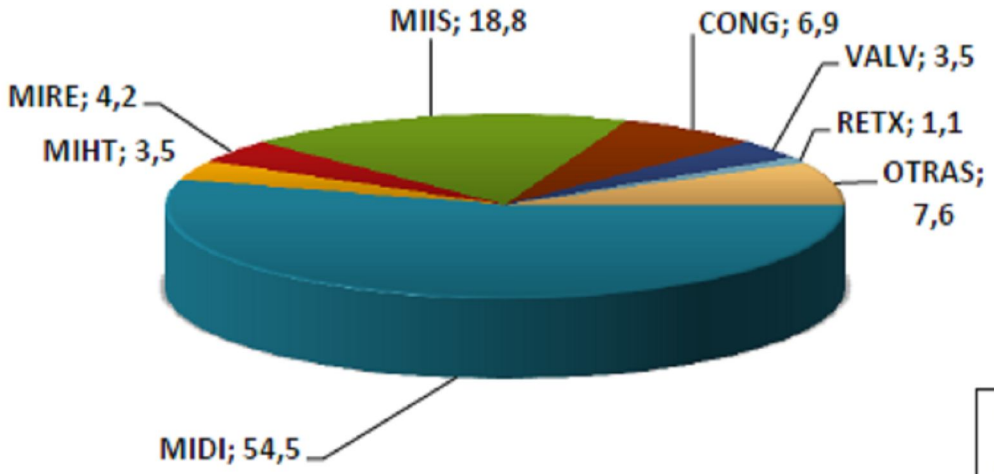

LISTA ESPERA
N=433

Cong: Cardiopatía congénita. MIDI: Miocardiopatía dilatada. MIHT: Miocardiopatía hipertrófica. MIIS: Miocardiopatía isquémica. MIRE: Miocardiopatía restrictiva. RETX: Retrasplante agudo o crónico. VALV: Valvulopatía.

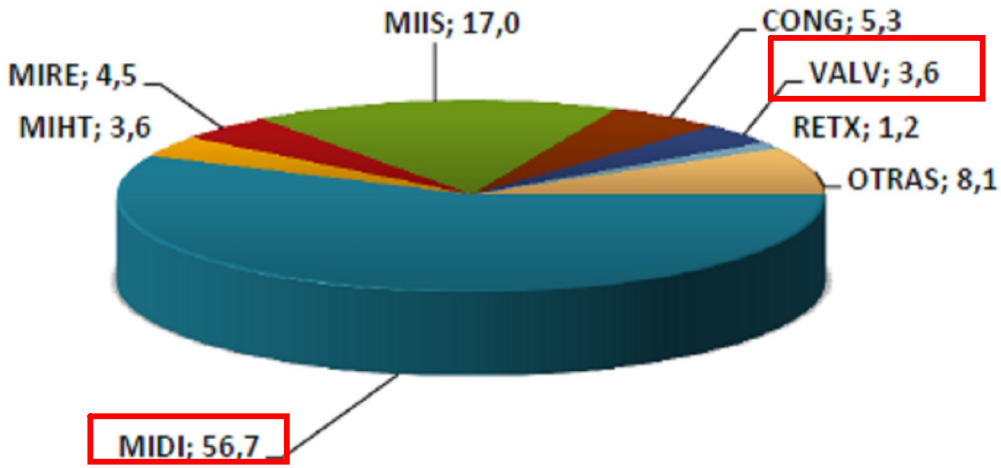

TRASPLANTADOS
N= 247

Figura 5.11. Diagnósticos lista cardiaca. 2012.

- La insuficiencia cardiaca es una de las causas más frecuentes de muerte en el mundo desarrollado

- La implantación quirúrgica de asistencia ventricular izquierda (LVAD) puede disminuir la mortalidad en pacientes con insuficiencia cardiaca avanzada. Frecuentemente es el puente hasta el Trasplante Cardiaco

Rose EA, Gelijns AC, Moskowitz AJ et al. Long-term mechanical left ventricular assistance for end-stage heart failure. N Engl JMed 2001; 345:1435–1443

- **La endocarditis infecciosa (EI) es una enfermedad grave y letal con una mortalidad superior al 30%**
  1. **La diseminación de la infección desde las estructuras valvulares a los tejidos circundantes provocan complicaciones perivalvulares. Su fistulización aparece en 6 - 9% de los casos.**
  2. La e**xtensión extravalvular es de esperar en algunos pacientes. La formación de una fístula aorto-cavitaria es una complicación infrecuente de la IE (incidencia del 1%) aunque muy grave**
  3. **Dichas complicaciones pueden plantear dificultades técnicas en la cirugía**
  4. **La insuficiencia cardíaca congestiva identifica al subgrupo de pacientes con peor pronóstico.**

Trasplante cardiaco como tratamiento de una EI

Trasplante cardiaco como tratamiento de una EI a germen desconocido

Trasplante cardiaco en paciente con EI secundaria a asistencia ventricular

Poca literatura. Casos aislados descritos.

Trasplante cardiaco como tratamiento de una EI

Trasplante cardiaco como tratamiento de una EI a germen desconocido

Trasplante cardiaco en paciente con EI secundaria a asistencia ventricular

Poca literatura. Casos aislados descritos.

Bibliografía

1. Tjan TDT et al. Thorac Cardiovasc Surg 2008; 56:51-59
2. Simon D et al. CID 2005; 40:1108-1115
3. Yankah AC et al. Eur J Cardio-thorac Surg 2002; 21:260-267
4. Vilchez R et al. Ann Thorac Surg 2001; 72: 96-101
5. Galbraith AJ et al. Cardiac transplantation for prosthetic valve endocarditis in a previously transplanted heart. J Heart Lung Transplant. 1999; 18:805-806
6. Blanche C et al. Heart transplantation for Q fever endocarditis. Ann Thorac Surg. 1994; 58:1768-1769
7. Pulpon LA et al. Recalcitrant endocarditis successfully treated by heart transplantation. Am Heart J 1994; 127:958-960
8. Park SJ et al. Heart transplantation for complicated and recurrent early prosthetic valve endocarditis. J Heart Lung Transplant. 1993; 12:802-803.
9. DiSesa VJ et al. Heart transplantation for intractable prosthetic valve endocarditis. J Heart Transplant. 1990; 9:142-143

Nuestra experiencia

Paciente 1

- Varón 25 años, sano.
- Ingresa el 7/08/2004 por dolor con tumefacción de ESI y pectoral por traumatismo. Fiebre 39º c y escalofrios.
- Se diagnostica de miositis e ingresa en MI. Hemocultivos: *S. aureus* resistente a meticilina (MRSA).
- Empeoramiento clínico: IC y soplo IAo. Traslado a Cardiología.
- Ecocardio: endocarditis aórtica + absceso valvular, con insuficiencia valvular masiva.

Paciente 1
Evolución
ETE 10/8/2004

- IAo severa por perforación de sigmoidea de seno coronario derecho con vegetación (5mm)
- Imagen de doble contorno de pared Ao muy sugestivas de absceso anular Ao.
- Ligera dilatación VI (DTDVI 57mm) y motilidad global conservada. FEVI 61%

Paciente 1
Evolución

- 10/08/2004: Sustitución raiz aórtica por homoinjerto criopreservado. Se deja tórax abierto por edema de miocardio. Disfunción ventricular grave postoperatoria → cateterismo: estenosis del tronco secundaria a la cirugía.
- 14/08/2004: re-IQ, con PMC a la DA.
- 20/08: Fiebre (6 días).
- Ecocardio: destrucción del homoinjerto por abscesos, y abscesos en válvulas mitral y pulmonar.

Paciente 1
Evolución

- ETT: Homoinjerto Ao con mínima regurgitación central. Gran infiltración del anillo y de Ao ascendente de 15mm de grosor, zonas de cavitación a pared posterior y perforación hacia TSVI y comunicación AI.
- Pseudoaneurisma que protruye en tronco de pulmonar. Masa de 10x10mm en interfibrosa de valva anterior mitral. Vegetación en válvula pulmonar. Motilidad global correcta.

Paciente 1
Evolución

- 1/9/2004: extracción de homoinjerto aórtico e implante de xenoinjerto porcino St Jude Toronto 21mm.
- Se evidencia desinserción circunferencial del homoinjerto con lesiones muy extensas afectando casi a la totalidad del esqueleto fibroso. Fístula AI. IM severa tras limpieza del material organizado entorno a AI/septum.
- ICBV severa que impide abandonar CEC→DAV (Abiomed BVS5000).

- CÓDIGO CERO TxC

Paciente 1
Evolución

- 3/09/2004: TRASPLANTE CARDIACO. Disfunción biventricular debido a tiempo de isquemia prolongado y lesión por reperfusión. Sale del trasplante con balón de contrapulsación. Buena evolución.
- Se mantiene tratamiento durante 6 semanas con vancomicina + fosfomicina + cefepime.
- Inmunosupresión con MMF + FK.
- Alta 15/10/2004.

Paciente 1
Evolución

- 29/09/2005: ingreso por insuficiencia cardíaca derecha. Ecocardio: patrón diastólico de relajación. IM ligera-moderada. IT ligera. No derrame pericárdico. Sin cambios respecto previas. Buena evolución con diurético.
- 29/03/2006: Ingresa por insuficiencia cardiaca. Ecocardio: disfunción moderada de VI, IM severa, disfunción severa del VD. Biopsia miocárdica: rechazo agudo grado 3 + Vasculopatía del injerto acelerada→ tratamiento con bolus de corticoides.
- Cateterismo: DA difusamente enferma a partir del segmento medio. Mejoría parcial.
- 07/09/2006: insuficiencia cardíaca. Paro cardiaco y EXITUS el 10/09/2006.

Paciente 2

- Varón 40 años. Antecedentes patológicos:
  - Endocarditis aórtica por *S. aureus* en 10/2008 (foco absceso pie) con insuficiencia aórtica grave + embolismos cerebrales, hepáticos, esplénicos y renales. SVAo por bioprótesis. Completó tratamiento con cloxacilina (6 semanas) + meropenem y vancomicina (2 semanas). Al alta siguió tratamiento con levofloxacino por persistencia de febrícula a pesar de cultivos negativos. No siguió controles.
  - Endocarditis protésica tardía por *S. oralis* el 19/03/2010. Sustitución de raíz aórtica y aorta ascendente por homoinjerto aórtico criopreservado. Como complicación presenta BAV completo que precisa colocación de marcapasos.
  - Tratamiento con ceftriaxona 6 semanas.

Paciente 2
Evolución

- 26/05/2010: Acude a urgencias por clínica de insuficiencia cardíaca izquierda sin fiebre.
- Ecocardio: IM masiva por rotura de valva anterior. Ante la imposibilidad de reparación quirúrgica se decide inclusión en alerta 0.
- 29/05/2010 TRASPLANTE CARDIACO. A las 3h de la intervención presenta cuadro compatible con rechazo hiperagudo, sin respuesta a tratamiento inmunosupresor (corticoides, basiliximab, rituximab). EXITUS.
- Aparentemente la causa de la destrucción valvular no se debió a una nueva endocarditis (cultivos negativos).

Paciente 3

Mujer 59 años. Antecedentes patológicos:

- Hipertensión arterial.
- Diabetes mellitus 2.
- Dislipemia.
- Cardiopatía isquémico-valvular:
  - Debut en 2003 en forma de angor inestable. Colocación de 3 stent en CD.
  - En enero de 2004 presenta episodio de edema agudo de pulmón, siendo diagnosticada de IAo grave e IM moderada. Se procede a sustitución valvular aórtica por prótesis mecánica.
  - ETT control Nov 2011: Prótesis normofuncionante, IM moderada. Dimensión y motilidad VI normales. FE60%

Paciente 3
Evolución

- 10/04/2012: Febrícula + dolor cervical. El día 11/04 fiebre con tiritona. El 12/04 episodio de amnesia y sensación de inestabilidad, razón por la cual consulta.
- Ingresa por persistencia de fiebre. TC craneal sin alteraciones. Se inicia cobertura antibiótica con daptomicina + ceftriaxona + ampicilina. Hemocultivos negativos.
- 16/04 episodio de dolor torácico anginoso + clínica de insuficiencia cardiaca. Ecocardio: vegetación de 2-3mm complicada con absceso periaórtico de prácticamente toda la circunferencia y formación de pseudoaneurisma en la raíz anterior.

Paciente 3
Evolución

- 17/04: Somnolencia, disartria

+ dismetría de extremidades derechas.

TC craneal: amputación a nivel del top de la basilar.

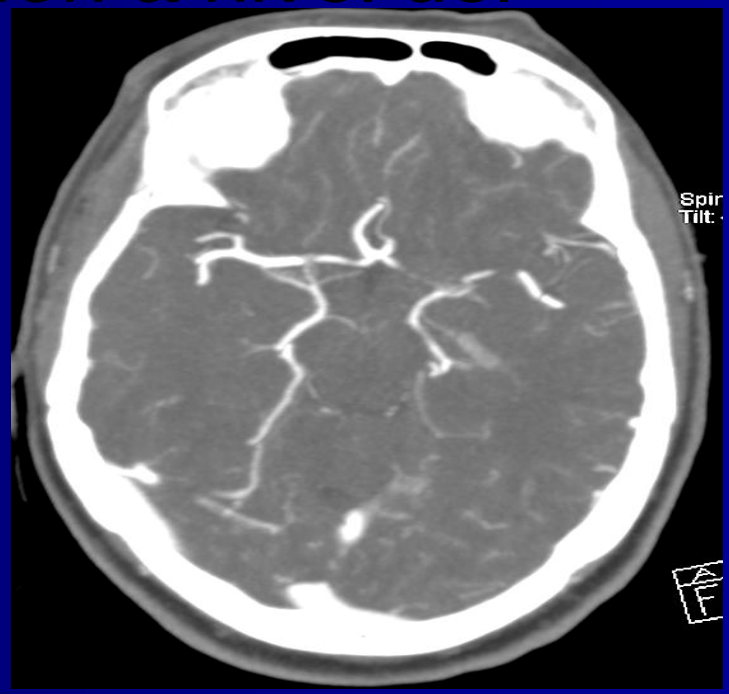

Paciente 3
Evolución

- Tratamiento intraarterial con recanalización completa.

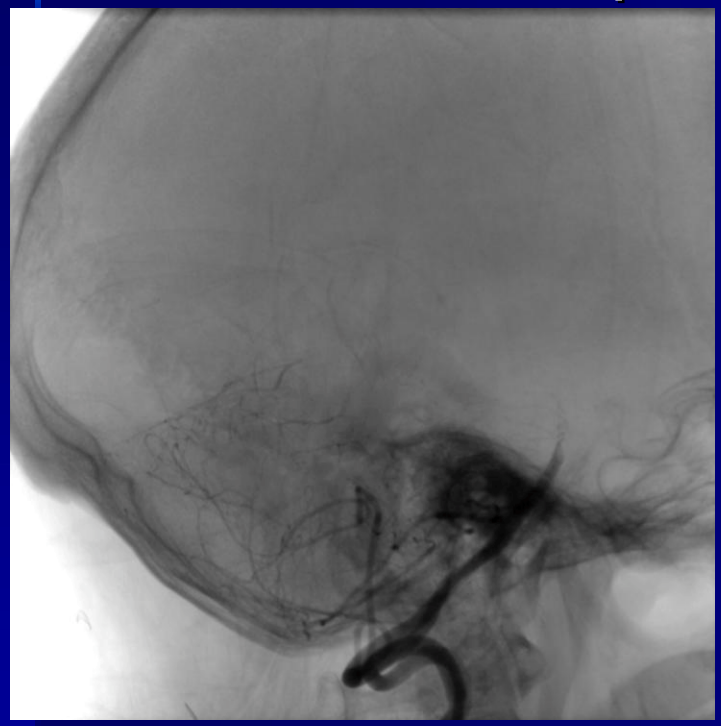

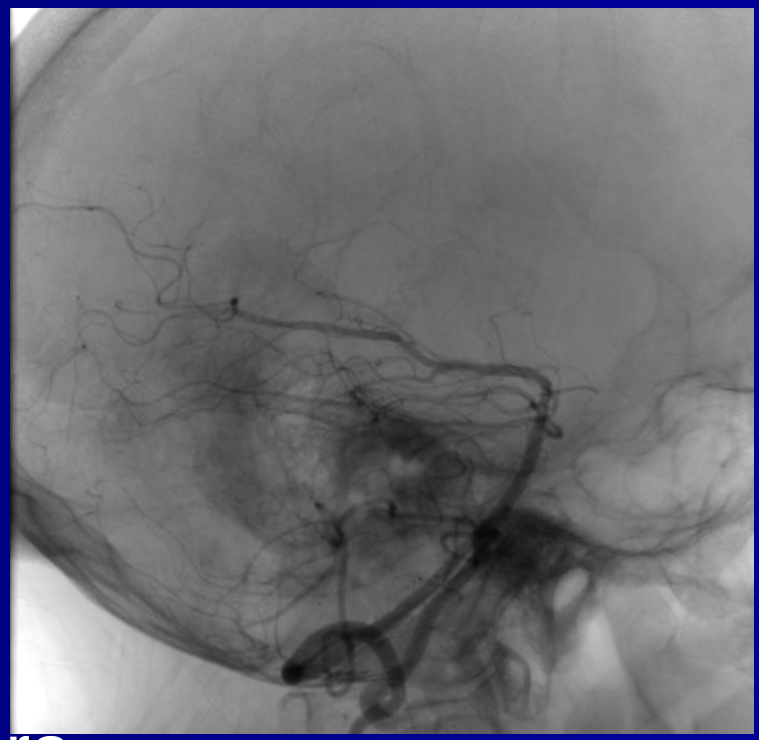

- Inclusión en lista de espera de trasplante por lesiones inoperables.

Paciente 3
Evolución

- 30/04/2012 TRASPLANTE CARDIACO.

MICROBIOLOGIA

MOSTRA: Mostra generica Tipus de Mostra: EMBOLO ARTERIA BASILAR 60512201187901

Data recepció: **17/04/2012, 11:04:12**

Estudi de bacteris i fongs

Cultiu

*Cultiu negatiu

MOSTRA: Teixit vascular no especificat A.BASILAR 62212201187901

Data recepció: **17/04/2012, 11:26:01**

Estudi de bacteris i fongs

Detecció gènica

1 Detecció microorganisme per PCR (16S): Streptococcus oralis

Paciente 3
Evolución

- Se mantiene ceftriaxona 4 semanas tras el trasplante.
- Buena evolución. Un solo episodio de rechazo agudo tratado con bolus de corticoides con buena respuesta.
- ALTA 25/5/2012

Paciente 4

- Varón 63 años. Antecedentes:
  - Hipertensión arterial
  - Dislipemia
  - Sustitución valvular aórtica por estenosis aórtica con válvula mecánica en 1993. Como complicación presentó probable endocarditis precoz con aislamiento de *S. epidermidis*.
  - Sustitución de aorta ascendente con prótesis valvular (operación tipo Bentall con interposición de tubo de Hemashield en aorta ascendente) en 1999 por aneurisma post-disección crónica de aorta ascendente.

Paciente 4
Evolución

- Ingresa el 26/11/2012 por fiebre de una semana de evolución.
- Ecocardiograma: gran vegetación intraprotésica (17mm) + imagen sugerente de absceso en relación al anillo aórtico posterior.
- Se inicia tratamiento empírico con vancomicina + gentamicina.

MICROBIOLOGIA

MOSTRA: Hemocultiu (vena) 60612205792501

Data recepció: **25/11/2012, 14:20:52**

Tinció de gram

S'observen cocs grampositius tipus estreptococ

Cultiu

1 Positiu per Streptococcus constellatus

Antibiograma

	1
Clindamicina	R
Eritromicina	R
Levofloxacina	S
Penicilina	S
Rifampicina	S
Vancomicina	S

MOSTRA: Hemocultiu (vena) 60612205792502

Data recepció: **25/11/2012, 14:20:52**

Tinció de gram

S'observen cocs grampositius tipus estreptococ

Cultiu

1 Positiu per Streptococcus constellatus

MOSTRA: Hemocultiu (vena) 60612205792503

Data recepció: **25/11/2012, 14:20:52**

Tinció de gram

S'observen cocs grampositius tipus estreptococ

Cultiu

1 Positiu per Streptococcus constellatus

Paciente 4
Evolución

- Se cambia antibioterapia a ceftriaxona.
- TC toraco-abdominal: 2 lesiones en bazo compatibles con infartos.

Paciente 4. Evolución

- 1/12/2012: Episodio de ictus isquémico en forma de síndrome hemimotor derecho. TC craneal: lesión isquémica en núcleo caudado, brazo posterior de cápsula interna y región subinsular izquierdas.
  - RNM: 4/1/2012

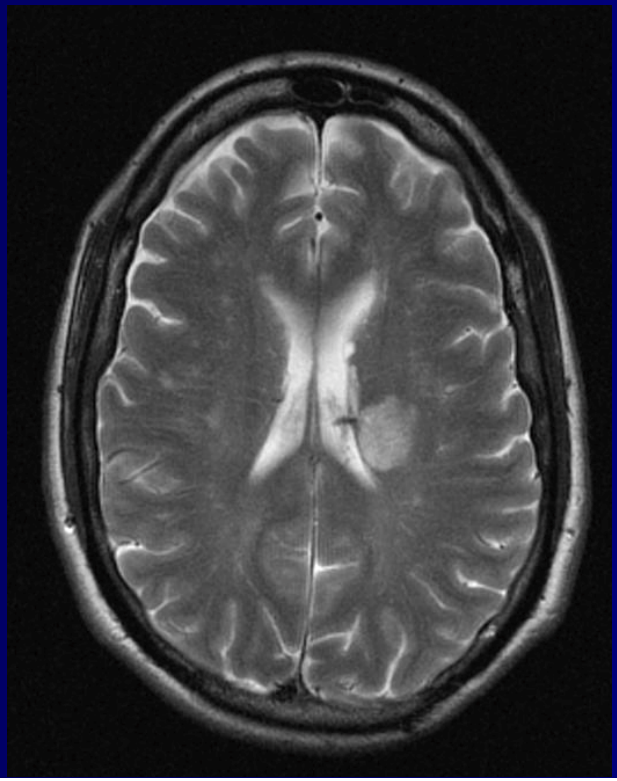

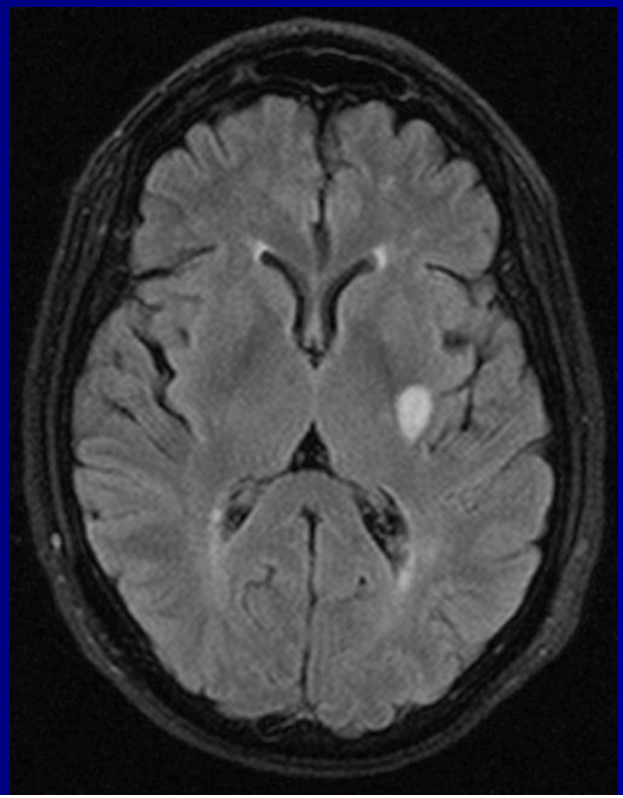

Paciente 4
Evolución

- Nueva ecocardio: progresión de la endocarditis, con gran vegetación aórtica y absceso del anillo posterior que se extiende hacia cavidades derechas + vegetaciones en aurícula derecha y en tricúspide.
- Ecocardio de control persiste progresión de la endocarditis con fístula entre aorta y aurícula derecha.
- Dada la extensión de las lesiones se decide inclusión en lista de trasplante cardiaco.

ETE 4 (27/12/2012)

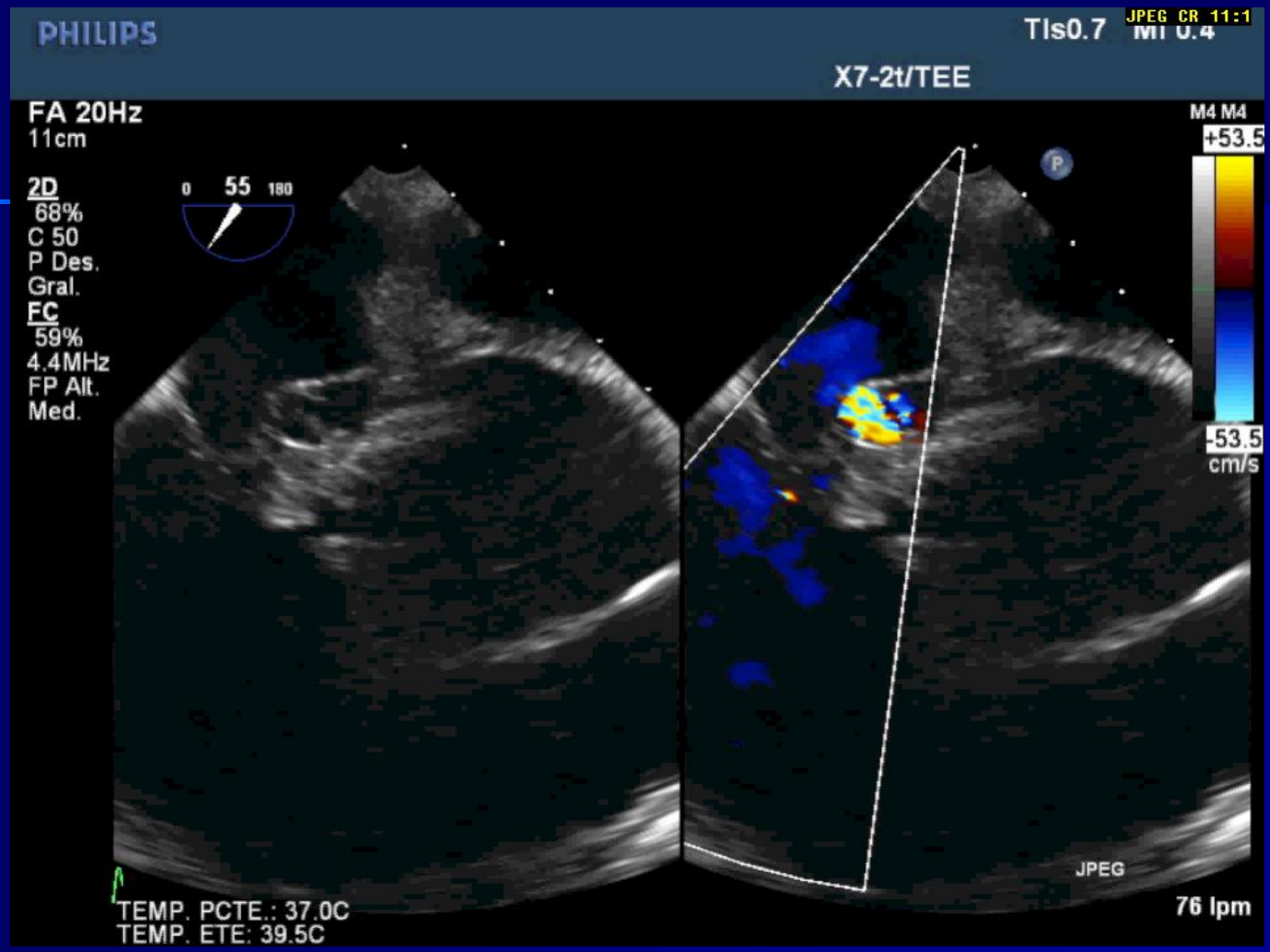

Fístula entre Ao y AD. Vegetaciones adheridas a velo septal tricuspídeo y TSVI. Absceso

Paciente 4
Evolución

- 19/01/2013 TRASPLANTE CARDIACO. Buena evolución. Se mantuvo tratamiento de la endocarditis durante 8 semanas.
- ALTA 13/2/2013

- 26/03/2013 Gastritis por CMV. Buena evolución con tratamiento antiviral.
- 15/06/2013 Neumonía extrahospitalaria sin aislamiento microbiológico.

Bibliografía

Fernandez Guerrero M et al. Ann Thorac Surgery 2011; 92: e93-4

Tjan TDT et al. Thorac Cardiovasc Surg 2008; 56:51-59

Simon D et al. CID 2005; 40:1108-1115

Yankah AC et al. Eur J Cardio-thorac Surg 2002; 21:260-267

Vilchez RA, McEllistrem MC, Harrison LH, McCurry KR, Kormos RL, Kusne S Ann Thorac Surg 2001 72:96-101

Galbraith AJ, McCarthy J, Tesar PJ, McGiffin DC J Heart Lung Transplant 1999 18:805-806

Pulpón LA, Crespo MG, Sobrino M, Segovia J, Ortigosa J, Burgos R, Silva L, Serrano S, Artaza M, Téllez G Am Heart J 1994 127(4 Pt 1):958-960

Blanche C, Freimark D, Valenza M, Czer LS, Trento A. Ann Thorac Surg 1994 58:1768-1769

Park SJ, Sullivan HJ, Lonchyna V, Hinkamp TJ, Pifarre R J Heart Lung Transplant 1993 12:802-803

DiSesa VJ, Sloss LJ, Cohn LH J Heart Transplant 1990 9:142-143

Di Sesa	USA	1990	25 / M	*M. hominis*	EI VMA	EI recurrente	Destrucción ambos anillos	14 meses	Vivo	
Park	USA	1993	33 / H	S..viridans	EI VMA	Fistula	Dehiscencia. Micro-abscesos	5 años	Vivo	
Blanche	USA	1994	30 / H	*C.burnetti*	EI VMA	Fistula mitral	Destrucción anillo mitral	14 meses	Vivo	
Pulpón	E	1994	58 / M	*S.epidermidis*	EI mitral prótesis	Fistula mitral	Destrucción anillo mitral	2 años	Vivo	
Galbraith	A	1999	54 / H	*S.Aureus* (MRSA)	EI mitral Tx previo	Fistula mitral EI rec	Dehiscencia prótesis	6 años	Vivo	
Vilchez	USA	2001	51 / H	*P.aeruginosa*	MCD	Sepsis EI	Asistencia ventricular	2 años	Vivo	
Vilchez	USA	2001	41 / H	*P.aeruginosa*	MCD	Sepsis EI	Asistencia ventricular	1 día	Exitus	RPA
Durante	I	2011	44 / M	*S.epidermidis*	EI DAI EI rec	Deterioro hemodinámico	Múltiples vegetaciones	3 meses	Vivo	

Fernan-dez-Guerrero	E	2011	31/H	*B.meli-tensis*	EI VA	Cardio-patía isquémia	IC refractaria	18 años	Vivo	
Huang	Chi-na	2012	14/H	ND	EI VA	IC 3 TxC	EI recurrente	2 meses	Vivo	
Yankah	G	1992	14	Neg.	EI VA	Homoin-jerto	Destrucció n anillo aórtico Asistencia ventricular	13 años	Vivo	
Yankah	G	1998	11	*S.Aureus (MSSA)*	EI	Homoin-jerto	Abscesos valvulares Asistencia ventricular	2 dias	Exi-tus	Sep-sis y Hem
Yankah	G	2005	48	*Negat*	EI VA	Abscesos VA	Asistencia ventricular	9 meses	Vivo	
Yankah	G	1989	38	*S.aureus*	EI VA	P biológica	Asistencia ventricular	3 meses	Exi-tus	Sep-sis
Tattevin	F	2005	24/H	*S.Aureus (MSSA)*	EI VA	Biopróte-sis	IC + Abscesos+ dehiscen.	2 años	Vivo	
Muñoz	E	1997	65/H	*S.aureus*	EI Marca-pasos	EI VP	MCD	4 meses	Exi-tus	AI

Tjan	G	2008	39/M	Negativos	Disección aórtica Biopró-tesis aórtica	Shock	Imposibilidad de reconstrucción	6 meses	Vivo

Motivos para el trasplante cardiaco

Miocardiopatía dilatada grave: 6
Asistencia ventricular: 6
Fistulización, disección o dehiscencia: 6
Homoinjertos o prótesis desinsertados con imposibilidad de recambio: 8
El recurrente con destrucción anillo valvular: 2

Total: 21 pacientes

Supervivencia (30 días): 19/21 (90,5%)

Supervivencia (1 año): 17/21 (81%)

Trasplante cardiaco como tratamiento de una EI

Trasplante cardiaco como tratamiento de una EI a germen desconocido

Trasplante cardiaco en paciente con EI por asistencia ventricular

Poca literatura. Casos aislados descritos.

Polish Journal of Microbiology
2011, Vol. 60, No 4, 341 – 343

SHORT COMMUNICATION

24 corazones explantados
-23 VAórtica
-22 VMitral
-17 miocardio

Tick – Borne Infections as a C

ILONA MĄCZKA[1], TOMASZ CHMIELEWSKI[1], EWA WALCZAK[2], JACEK RÓŻAŃSKI[3], GRZEGORZ RELIGA[3] and STANISŁAWA TYLEWSKA-WIERZBANOWSKA[1]

[1]National Institute of Public Health – National Institute of Hygiene, Laboratory of Rickettsia, Chlamydia and Spirochetes, Warsaw, Poland
[2]Institute of Rheumatology, Department of Pathology, Warsaw, Poland
[3]Institute of Cardiology, Warsaw, Poland

Received 5 August 2011, revised 10 September 2011, accepted 12 September 2011

Table II
Location of *Borrelia afzelli*, *Bartonella* spp. and *Coxiella burnetii* DNA in removed hearts of transplant recipients suffering from dilated cardiomyopathy

No. patients	Clinical sample	*Borrelia afzelli*	*Bartonella* spp.	*Coxiella burnetii*	Clinical symptoms
1	Aortic valve	positive*	negative**	negative	coronary artery disease
2	Aortic valve	positive	negative	negative	coronary artery disease
3	Myocardium	negative	negative	positive	coronary artery disease, aortic stenosis
	Aortic valve	negative	negative	positive	
	Mitral valve	negative	positive	negative	
4	Myocardium	negative	negative	positive	myocarditis
	Aortic valve	negative	positive	negative	

* Bacterial DNA detected with polymerase chain reaction (PCR)
** Bacterial DNA not detected
Rickettsia spp. DNA was not detected

Trasplante cardiaco como tratamiento de una EI

Trasplante cardiaco como tratamiento de una EI a germen desconocido

Trasplante cardiaco en paciente con EI secundario a asistencia ventricular

Poca literatura. Casos aislados descritos.

Infections associated with ventricular assist devices: epidemiology and effect on prognosis after transplantation

D.H. Monkowski, P. Axelrod, T. Fekete, T. Hollander, S. Furukawa, R. Samuel. Infections associated with ventricular assist devices: epidemiology and effect on prognosis after transplantation. Transpl Infect Dis 2007: **9**: 114–120. All rights reserved

D.H. Monkowski[1], P. Axelrod[1], T. Fekete[1], T. Hollander[2], S. Furukawa[3], R. Samuel[1]

[1]Section of Infectious Diseases, [2]Section of Cardiology, [3]Department of Cardiothoracic Surgery, Temple University School of Medicine and Hospital, Philadelphia, Pennsylvania, USA

Abstract: *Background.* Ventricular assist devices (VADs) can be used

Sites of infections in VAD-supported patients

Site of infection	Total number of infections at the site	Median duration of VAD support at the time of infection
Driveline	29 (48%)	150 days
Pocket	25 (42%)	90 days
Mediastinitis	3 (5%)	N/A
Endocarditis	13 (22%)	80 days

VAD, ventricular assist device; N/A, not applicable.

Table 1

Organisms at sites of infection

Organism	Driveline (29 patients)	Pocket (25 patients)	Mediastinitis (3 patients)	Endocarditis (13 patients)
Gram-positive bacteria				
CNS	12	11	2	3
MSSA	7	3	0	0
MRSA	2	5	2	3
VSE	5	5	1	4
VRE	3	1	0	0
Streptococci	2	2	0	1
Diphtheroids	3	2	0	1
Gram-negative bacteria				
Enterobacteriaceae				
Klebsiella spp.	6	2	0	1
Serratia spp.	3	1	0	1
Escherichia coli	2	2	0	0
Enterobacter spp.	2	1	0	0
Non-fermenters				
Pseudomonas aeruginosa	4	1	0	1
Acinetobacter spp.	1	1	0	0
Fungi				
Candida spp.	0	2	0	1

CNS, coagulase-negative staphylococci; MSSA, methicillin-susceptible *Staphylococcus aureus*; MRSA, methicillin-resistant *S. aureus*; VSE, vancomycin-susceptible *Enterococcus*; VRE, vancomycin-resistant *Enterococcus*; spp, species.

Table 2

Infections after heart transplantation

	VAD support period		Post-OHT period		
Patient	Infection site	Infection organism(s)	Infection site	Infection organism(s)	Days after OHT
1	Endocarditis	*Staphylococcus epidermidis*, alpha Streptococcus	Mediastinitis	*Enterobacter cloacae*, *C. parapsilosis*	2
2	Endocarditis	*S. epidermidis*	Endocarditis (mitral valve)	Aspergillus, *Acinetobacter* sp., *Enterococcus* sp.	257
3	Driveline	*Staphylococcus aureus*	Mediastinitis	*Serratia* sp.	21
4	Pocket infection	*S. epidermidis*	Mediastinitis	*Serratia* sp.	11
5	None		Mediastinitis	*S. aureus*	11
6[1]	Pocket infection	*S. aureus*	Aortitis	*S. aureus*	165
7[1]	Pocket infection	*Enterobacter cloacae*, *S. epidermidis*	Mediastinitis	*E. cloacae*	10
8[1]	Endocarditis	*S. epidermidis*, *Enterococcus* sp.	Mediastinitis	*S. aureus*, *S. epidermidis*	10
9[1]	Endocarditis	*Pseudomonas aeruginosa*	Endocarditis (tricuspid valve)	*P. aeruginosa*	420

VAD, ventricular assist device; OHT, orthotopic heart transplantation; sp, species.
[1]Same organism causing VAD infection and post-OHT infection.

Table 3

Relapsing Bacteremia in Patients With Ventricular Assist Device: An Emergent Complication of Extended Circulatory Support

Regis A. Vilchez, MD, M. Catherine McEllistrem, MD, Lee H. Harrison, MD, Kenneth R. McCurry, MD, Robert L. Kormos, MD, and Shimon Kusne, MD

Departments of Medicine and Surgery, University of Pittsburgh Medical Center, and Infectious Diseases Epidemiology Research Unit, School of Medicine and Graduate School of Public Health, University of Pittsburgh, Pittsburgh, Pennsylvania

(Ann Thorac Surg 2001;72:96–101)

Table 1. Microbiology and PFGE Results of Patients With Relapsing Bacteremia and Extended Support With VAD

Patient No.	Total No. of Days of VAD Support	Blood Isolate	No. of Positive Blood Cultures	No. Tested (PFGE)	VAD Isolate	No. Tested (PFGE)
1	469	*Staphylococcus coagulase negative*	8	7		
		Proteus mirabilis	8	8		
		Enterococcus faecalis	2	1	*E faecalis*	0
		E faecium	5	3	*E faecium*[a]	3
2	374	*Pseudomonas aeruginosa*	15	8	*P aeruginosa*	0
3	307	*P aeruginosa*	7	7	*P aeruginosa*[b]	1

[a] Novacor-LVAD inflow and outflow valves. [b] Novacor-LVAD implantation site.

LVAD = left ventricular assist device; PFGE = pulse field gel electrophoresis; VAD = ventricular assist device.

MAJOR ARTICLE

Clinical Infectious Diseases 2005; 40:1108–5

Left Ventricular Assist Device–Related Infection: Treatment and Outcome

David Simon,[1] Staci Fischer,[3] Angela Grossman,[1] Carol Downer,[1] Bala Hota,[2] Alain Heroux,[1] and Gordon Trenholme[1]

[1]Section of Infectious Disease, Cardiology, Rush University Medical Center, and [2]Division of Infectious Diseases, John H. Stroger Hospital of Cook County, Rush Medical College, Chicago, Illinois; and [3]Division of Infectious Diseases, Brown Medical School, Providence, Rhode Island

Table 1. Microbiological findings for patients with left ventricular assist device (LVAD)–associated infection.

	Pathogen(s) isolated (no.)		
Type of infection	Gram positive	Gram negative	Fungi
Bloodstream infection, diagnosis			
All	25	4	1
LVAD-associated endocarditis	*S. aureus* (1); MRSE (2); *C. striatum* (1)	*P. aeruginosa* (1)	...
Driveline/exit site infection	*S. aureus* (3); *S. epidermidis* (2); *E. faecalis* (1); *Corynebacterium* species (1)	...	*C. tropicalis* (1)
Driveline/exit site and device pocket infection	MRSA (1); MRSE (1); *E. faecalis* (1)	*E. coli* (1)	...
Device pocket infection	*S. aureus* (2); MRSE (3)	...	...
Presumed LVAD-associated infection	MRSE (3);VREF (1); *Corynebacterium* species (2)	*Acinetobacter* species (2)[a]	...
Local infection	All (12); *S. aureus* (6)[b]; *Enterococci* species (3); *S. epidermidis* (2); *Corynebacterium* species (1)	All (5); *E. coli* (2); *P. aeruginosa* (1); *S. marcesans* (1); *Acinetobacter* species (1)	0
Total	37	9	1

NOTE. *C. striatum, Corynebacterium striatum; C. tropicalis, Candida tropicalis; E. coli, Escherichia coli; E. faecalis, Enterococcus faecalis;* MRSA, methicillin-resistant *S. aureus;* MRSE, methicillin-resistant *Staphylococcus epidermidis; P. aeruginosa, Pseudomonas aeruginosa; S. aureus, Staphylococcus aureus; S. marcesans, Serratia marcesans;* VREF, vancomycin-resistant *Enterococcus faecium*

[a] One isolate was determined to be multidrug resistant.
[b] One isolate was determined to be methicillin resistant.

Table 3. Comparison of outcomes for patients with or without left ventricular assist device (LVAD)–associated infection.

Outcome	Patients with LVAD-associated infection (n = 38)	Patients without LVAD-associated infection (n = 38)	P
Received transplant	33	31	NS
Death related to infection	7	1	.055[a] (NS)
Discharged from hospital	26	28	NS
Length of stay after transplantation, mean days ± SEM	25.8 ± 4.1	17.5 ± 1.3	.064[b] (NS)
Survival, ratio (%)			
At 1 year after transplantation	25/32 (78)	27/31 (87)	NS
At 5 years after transplantation	13/20 (65)	19/23 (83)	.30[c] (NS)

NOTE. Data are no. of patients, unless otherwise indicated. NS, not significant.

[a] By Fisher's exact test.

[b] By Student's t test.

[c] By log rank test.

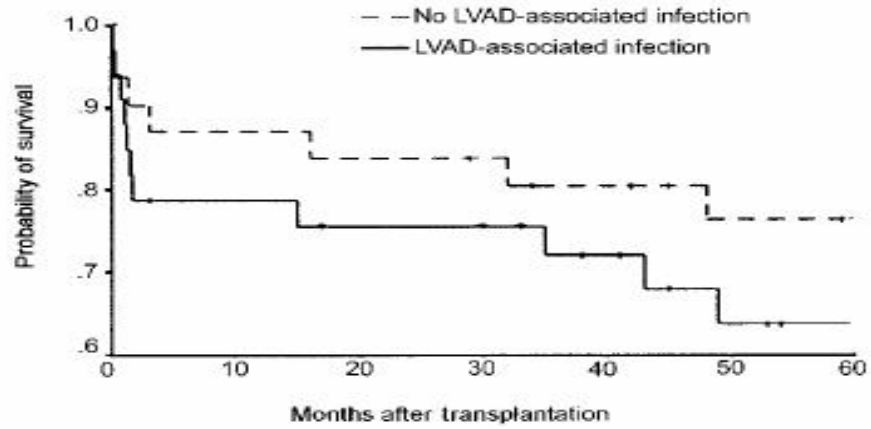

Figure 1. Kaplan-Meier estimate of survival for patients with (n = 33) or without (n = 31) left ventricular assist device (LVAD)–associated infection who underwent cardiac transplantation (P = .30, by log rank test).

Conclusiones

El Trasplante cardiaco por EI es muy infrecuente hasta la actualidad, sin embargo es probable que el número de pacientes aumente en los próximos años por el incremento de EI sobre prótesis valvulares recurrentes.

El trasplante cardiaco como tratamiento de la EI tiene una muy buena supervivencia

Los microorganismos responsables son muy diversos

En pacientes con IC y sospecha de EI sin diagnóstico etiológico, se recomienda estudio microbiológico del corazón explantado (microorganismos de dificil crecimiento)

Conclusiones

Este procedimiento se ha de considerar :

A quién ?

- Pacientes que presentan dificultades de reconstrucción quirúrgica
  - Gran destrucción regional: Fistulizaciones, dehiscencias severas
  - Pacientes con EI recurrente con múltiples intervenciones
- Los pacientes con insuficiencia ventricular izquierda grave
- Infecciones graves (endocarditis o miocarditis) tras asistencia ventricular

Cuando?

- En sepsis controlada preferentemente, aunque en caso de abscesos múltiples extracardiacos se ha de valorar .
- En caso de necesidad de asistencia ventricular, no prolongarla con el fin de evitar infecciones graves (miocarditis, EI) en el postraspl.

“Heart transplantation could be an alternative, not a contraindication, when in Infective Endocarditis all other measures have failed”

Galbraith AJ Cardiac transplantation for prosthetic valve endocarditis in a previously transplanted heart. J Heart Lung Transplant. 1999 Aug;18(8):805-6

Agradecimientos

A la Unidad de Insuficiencia cardiaca y Trasplante cardiaco del HCB
Dr. Marco Hernández Enríquez
Dra. Gemma Sanclemente
Dr. Carlos Mestres