Case ReCoRd of the seICaV GeneRal Hospital

C. Mestre *Presidente SEICAV*
J. Ruiz *Presidente C. Organizador*
P. Muñoz *Presidente SEICAV*
JM. Reguera *Presidente C. Organizador*

Annual clinicopathological exercises

FOUNDED BY SEICAV

CASE 4 - 2014

ANTONIO **P**LATA. **M.D.** *HRU de Málaga*

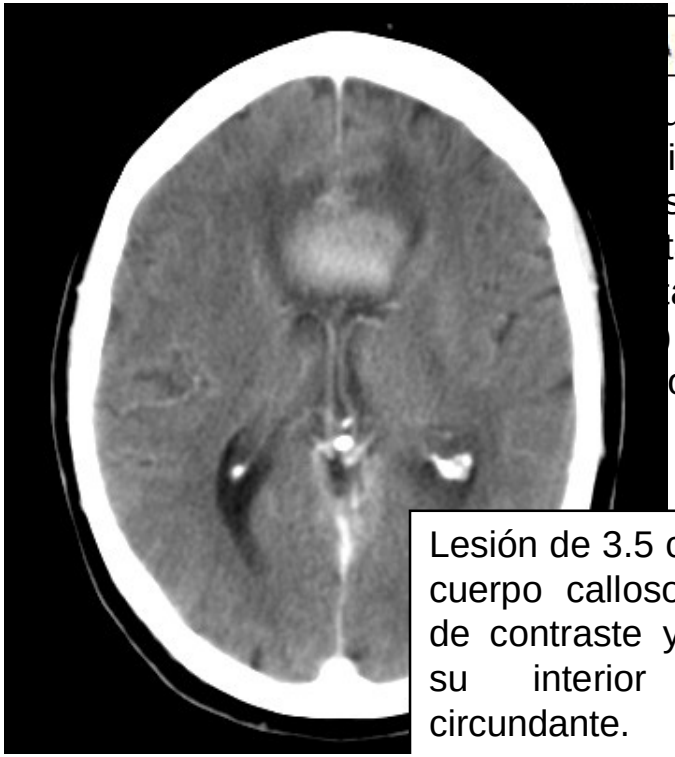

SE

umador de 40
ios clínicos de
sticado hace 5
tada con baja
tación de DAI
endocavitario
ón ventricular)
recambio de

Lesión de 3.5 cms en rodilla de cuerpo calloso con captación de contraste y hemorragia en su interior con edema circundante.

Enfermedad Actual:

Encontrándose previamente bien comienza con cuadro de fiebre y cefalea acompañadas de náuseas y vómitos de 10 días de evolución a pesar de tratamiento antibiótico con amoxicilina-clavulánico 875/125 mg cada 8 horas en domicilio. Acude a urgencias donde se realiza Tac de Cráneo.

Ante estos hallazgos se establece diagnóstico de presunción de LOE de alto grado siendo trasladado a nuestro hospital para biopsia estereotáxica por neurocirugía. En este momento presentaba: Hb 13.2 g/dL, Plaq 270000 mm3 , Leuc 10600 mm3 (75% Neutrófilos), Glucosa 160 mg/dl, Urea 41 mg/dl, Creat 1.2 mg/dl, Na 138 mEq/l , K 5 mEq/l , Ca 7.9 mg /dl , Fosforo 2 mg /dl, Bilirrubina total 0.4 mg / dl, GOT 30 U/L, GPT 55 U/L, F. alcalina 127 U/L, GGT 126 U/L, Prot totales 5.1 g/dl, Albumina 2.2 g/dl, LDH 381 U/L (VN <190), PCR 72.7 mg/L.

Sedimento orina: Normal.
Rx de tórax: Cardiomegalia, DAI en pectoral izquierdo con cable endocavitario en ventrículo derecho bien posicionado.

SEICAV
Sociedad Española de Infecciones Cardiovasculares

Ya en el servicio de Neurocirugía presenta fiebre, iniciándose terapia con meropenem 1g/8h así como dexametasona 6 mg/8 horas, permaneció estable desde el punto de vista neurológico en espera de realización de biopsia. Un hemocultivo realizado en el momento del ingreso fue negativo.

El paciente desde su ingreso en planta de Neurocirugía inició terapia empírica con meropenem… Seguro que alguna vez en tu vida has deseado, por alguna circunstancia o por otra ser neurocirujano, ahora es tu oportunidad:¿Qué habrías hecho tú si fueras Neurocirujano?

- Suspender meropenem porque estamos ante una fiebre tumoral en un paciente con una neoplasia cerebral de alto grado, bastaría para tratarlo los esteroides que también se le han pautado

- No necesario tanto espectro, la fiebre no es de origen nosocomial ni el paciente tiene factores de riesgo para gérmenes resistentes que precisen meropenem

- Añadiria al meropenem linezolid o daptomicina para cubrir ademas gram positivos, estamos ante una fiebre de origen nosocomial

- Se trata de un absceso cerebral por lo que pondría tratamiento empírico para esta entidad (metronidazol+ ceftazidima+vancomicina) en espera del resultado del cultivo de la biopsia cerebral

El paciente desde su ingreso en planta de Neurocirugía inició terapia empírica con meropenem… Seguro que alguna vez en tu vida has deseado, por alguna circunstancia o por otra ser neurocirujano, ahora es tu oportunidad:¿Qué habrías hecho tú si fueras Neurocirujano?

Suspender meropenem porque estamos ante una fiebre tumoral en un paciente con una neoplasia cerebral de alto grado, bastaría para tratarlo los esteroides que también se le han pautado

- Clinica más larvada
- Necesitamos AP
- Exclusión

No necesario tanto espectro, la fiebre no es de origen nosocomial ni el paciente tiene factores de riesgo para gérmenes resistentes que precisen meropenem *Am J Respir Crit Care Med 2005; 177:388-416.*

- Fiebre “comunitaria”
- No ingreso reciente, no alta endemia, no H. a domicilio, no dialisis ni residencia...
- Sí Antibiotico previo

Añadiria al meropenem linezolid o daptomicina para cubrir ademas gram positivos, estamos ante una fiebre de origen nosocomial

- No es una fiebre nosocomial, tampoco asociada a cuidados sanitarios

Se trata de un absceso cerebral por lo que pondría tratamiento empírico para esta entidad (metronidazol+ ceftazidima+vancomicina) en espera del resultado del cultivo de la biopsia cerebral

- La imagen no es compatible con un absceso cerebral

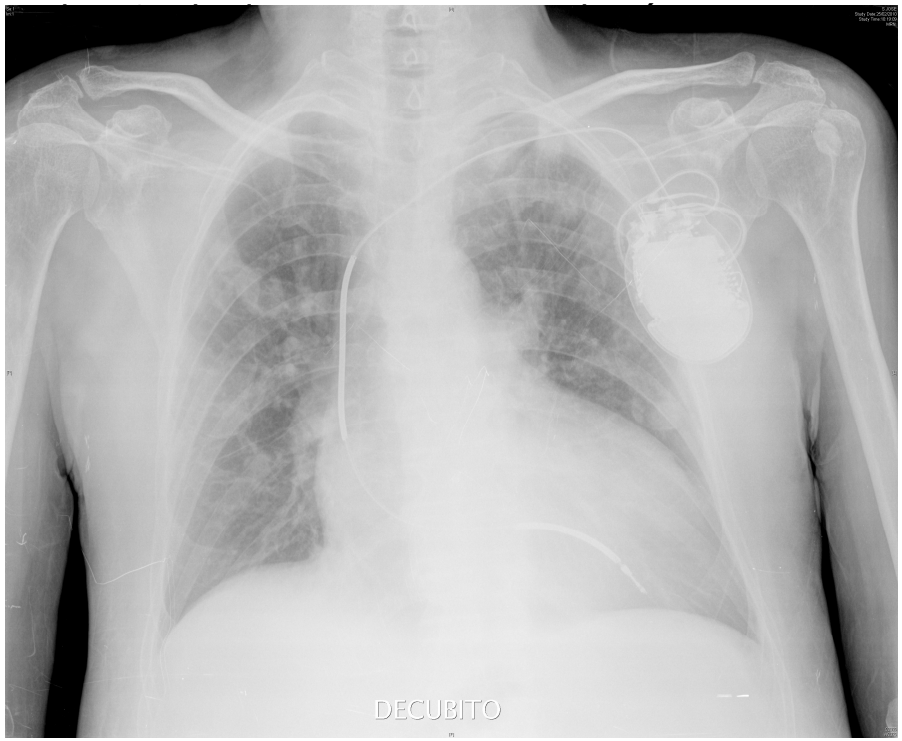

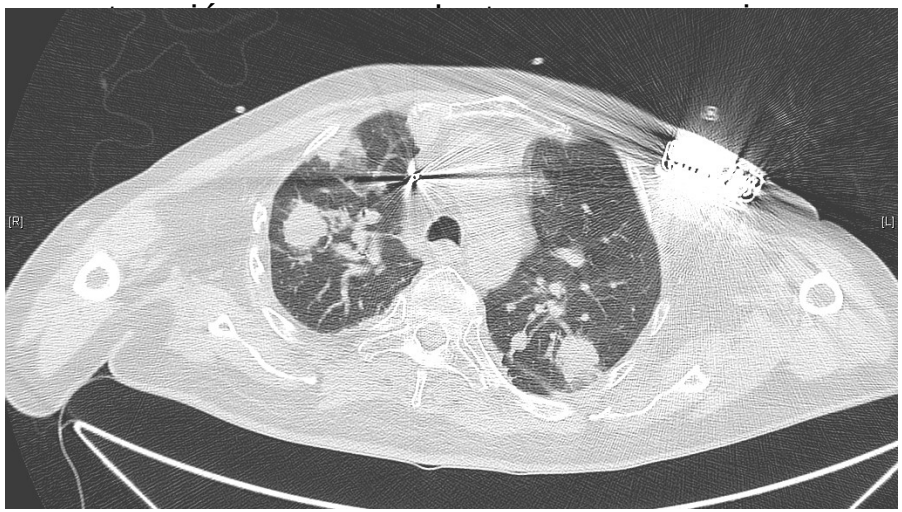

Ante estos hallazgos y ante la persistencia de la fiebre se decide añadir voriconazol al tratamiento ya que el paciente presenta deterioro progresivo, de hecho ante la negativa de la familia a biopsia ni intervención cerebral se comentado el caso con Paliativos que están planteando medidas de confort si persiste la mala evolución.

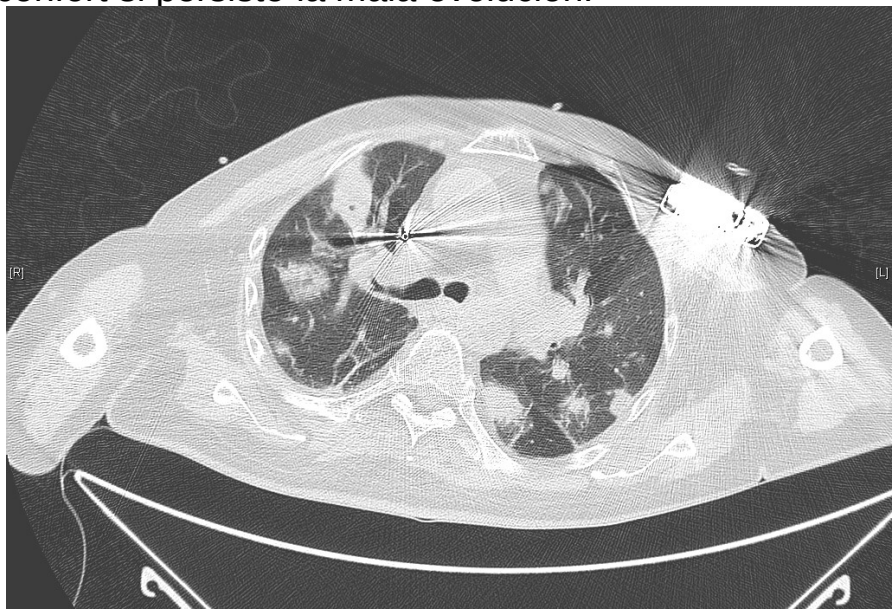

Múltiples imágenes nodulares en ambos hemotórax de localización periférica algunas con cavitación y otras con signo del halo

SEICAV
Sociedad Española de Infecciones Cardiovasculares

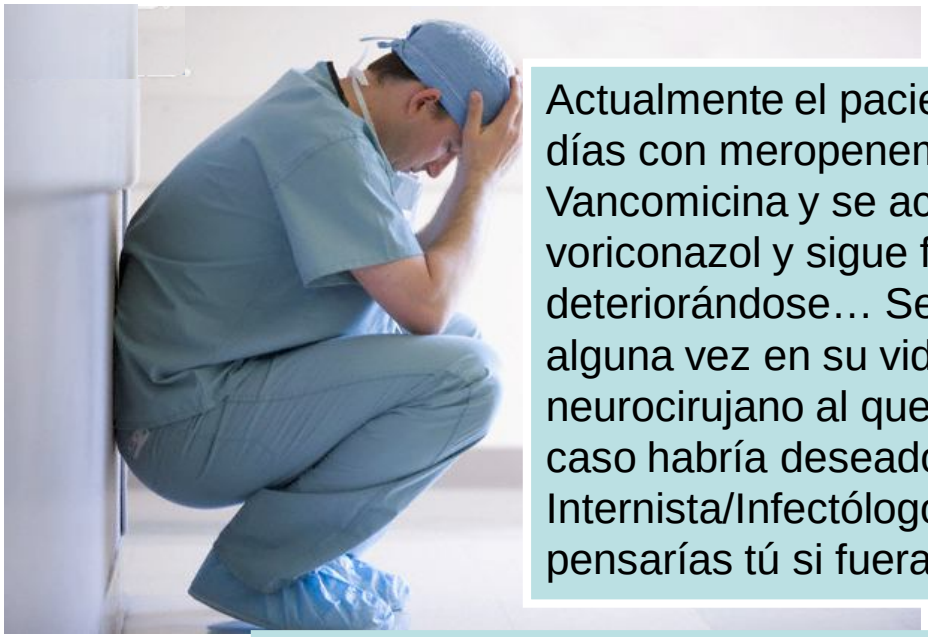

Actualmente el paciente lleva 11 días con meropenem, tres con Vancomicina y se acaba de pautar voriconazol y sigue febril y deteriorándose… Seguro que alguna vez en su vida el neurocirujano al que le tocó este caso habría deseado ser Internista/Infectólogo ¿Qué pensarías tú si fueras él?

...aparte de en poner una hoja de consulta o llamar al busca, claro

1. Glioblastoma + afectacion pulmonar por enf. Reumatologica (Wegener), no responde a antibióticos

2. Aspergilosis pulmonar y cerebral (signo del halo inmunosupresion por corticoides)

3. Endocarditis izquierda con embolismo cerebral (estamos en la SEICAV en algún lado tendra que salir ¿no?) y aspergilosis pulmonar

4. Otras causas de afectacion cerebral y pulmonar (nocardiosis, micobacterias, etc…)

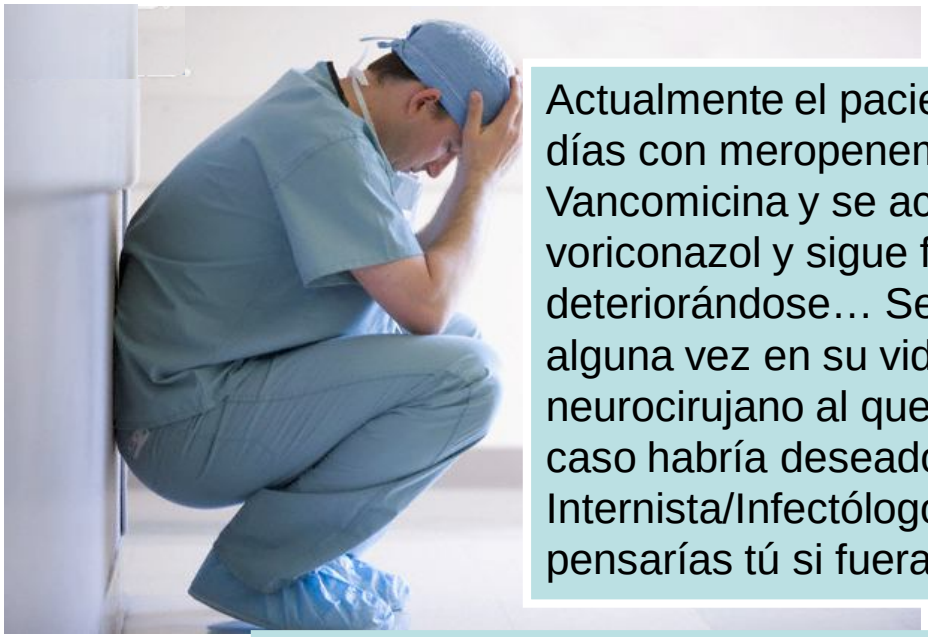

Actualmente el paciente lleva 11 días con meropenem, tres con Vancomicina y se acaba de pautar voriconazol y sigue febril y deteriorándose… Seguro que alguna vez en su vida el neurocirujano al que le tocó este caso habría deseado ser Internista/Infectólogo ¿Qué pensarías tú si fueras él?

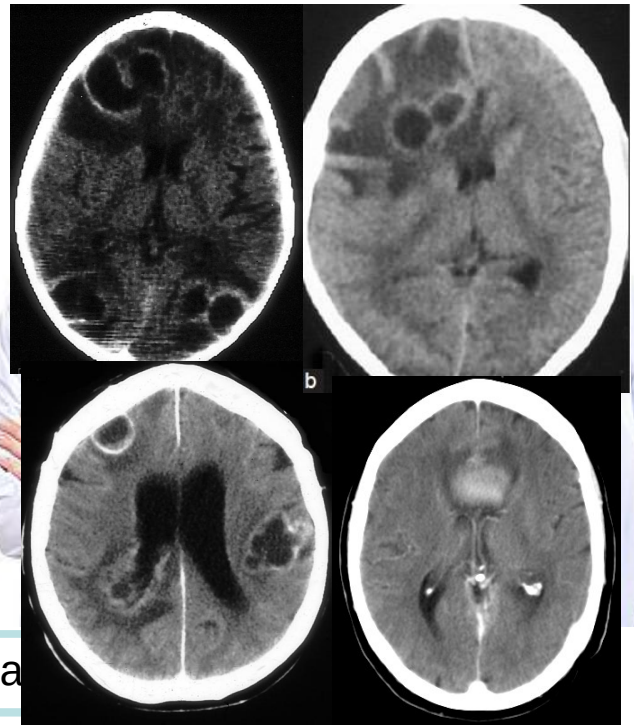

...aparte de en poner una hoja de consulta o llamar a

1. Glioblastoma + afectacion pulmonar por enf. Reumatologica (Wegener), no responde a antibióticos

1. Inflamación oral/nasal (úlceras) **2.**Radiografía de tórax anormal **3.** Sedimento urinario: Microhematuria o cilindroshemáticos **4.** Inflamación granulomatosa en la biopsia

2. Aspergilosis pulmonar y cerebral (signo del halo inmunosupresion por corticoides)

3. Endocarditis izquierda con embolismo cerebral (estamos en la SEICAV en algún lado tendra que salir ¿no?) y aspergilosis pulmonar

4. Otras causas de afectacion cerebral y pulmonar (nocardiosis, micobacterias, etc…)

Ya en el servicio de Neurocirugía presenta fiebre, iniciándose terapia con meropenem 1g/8h. Tras comenzar con dexametasona 6 mg/8 horas permaneció estable desde el punto de vista neurológico en espera de realización de biopsia. Un hemocultivo realizado en el momento del ingreso fue negativo.

Durante su estancia en Neurocirugía y ante la negativa de la familia de realizar biopsia cerebral por el riesgo que entrañaba el paciente es seguido clínicamente y con TAC de cráneo seriados para ver evolución de la lesión.

A los 11 días de ingreso y con corticoterapia en descenso reaparece la fiebre acompañada de sintomatología respiratoria (disnea, tos y expectoración mucopurulenta y en ocasiones hemoptoica), En este momento una placa de tórax mostró infiltrados bilaterales múltiples parcheados.

Se solicita esputo, TAC de tórax y se amplía cobertura antibiótica con vancomicina. Cuarenta y ocho horas más tarde se recibe la TAC de tórax.

Ante estos hallazgos y ante la persistencia de la fiebre se decide añadir voriconazol al tratamiento, ya que el paciente presenta deterioro progresivo, de hecho ante la negativa de la familia a biopsia ni intervención cerebral se ha comentado el caso con Paliativos que están planteando medidas de confort si persiste la mala evolución.

Se recibe esputo con aislamiento de Pseudomonas aeruginosa resistente a carbapenemes y se consultó con el servicio de Enfermedades Infecciosas para recabar consejo terapéutico.

En este momento se realizo una prueba que ayudo a clarificar el diagnóstico

¿Qué prueba crees que fue la que determinó el diagnóstico de este enfermo?

1. Ziehl/auramina y Lowestein

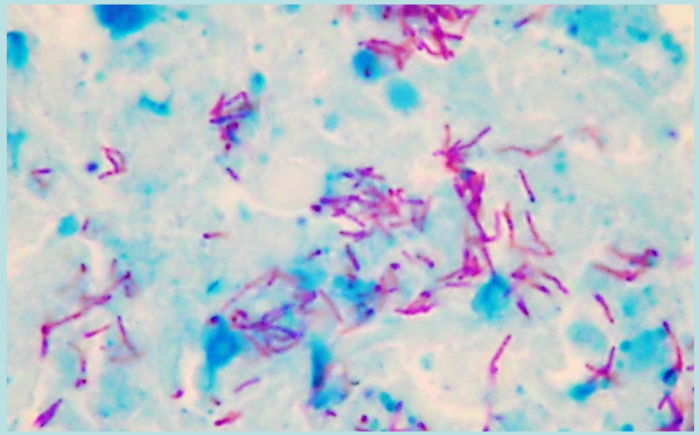

2. Determinación de C-ANCA

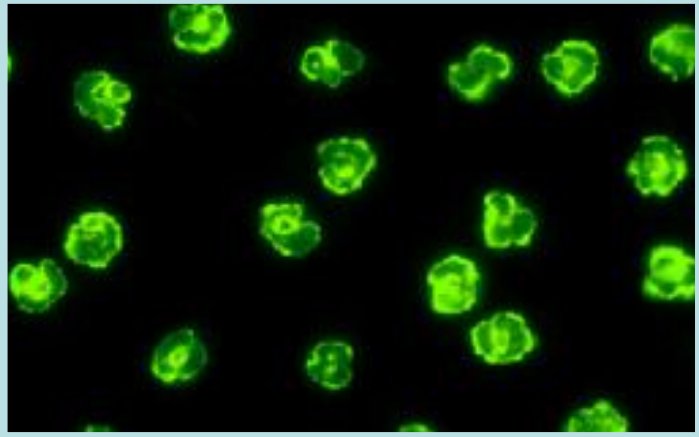

3. Ecocardiografía

4. Biopsia cerebral estereotaxica

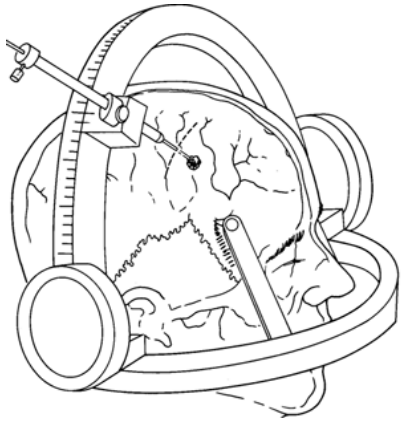

¿Qué prueba crees que fue la que determinó el diagnóstico de este enfermo?

1. Ziehl/auramina y Lowestein

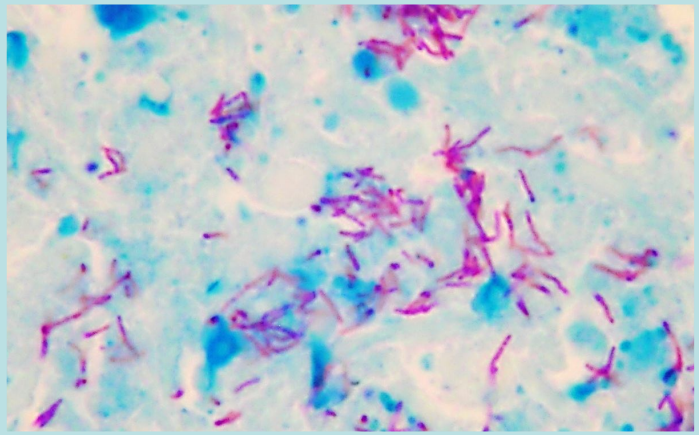

2. Determinación de C-ANCA

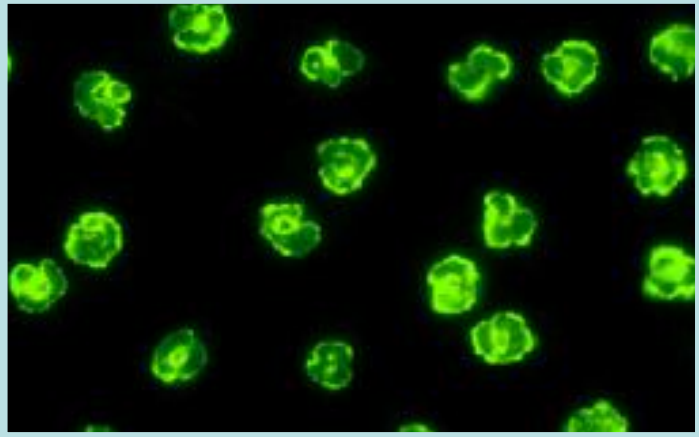

3. Ecocardiografía

4. Biopsia cerebral estereotaxica

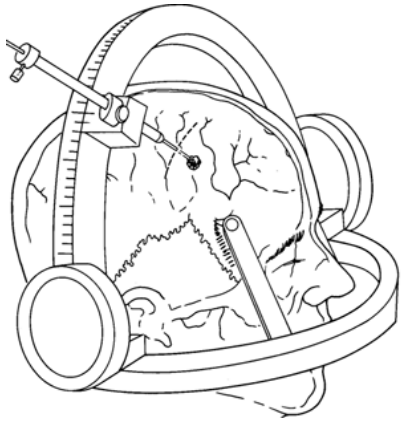

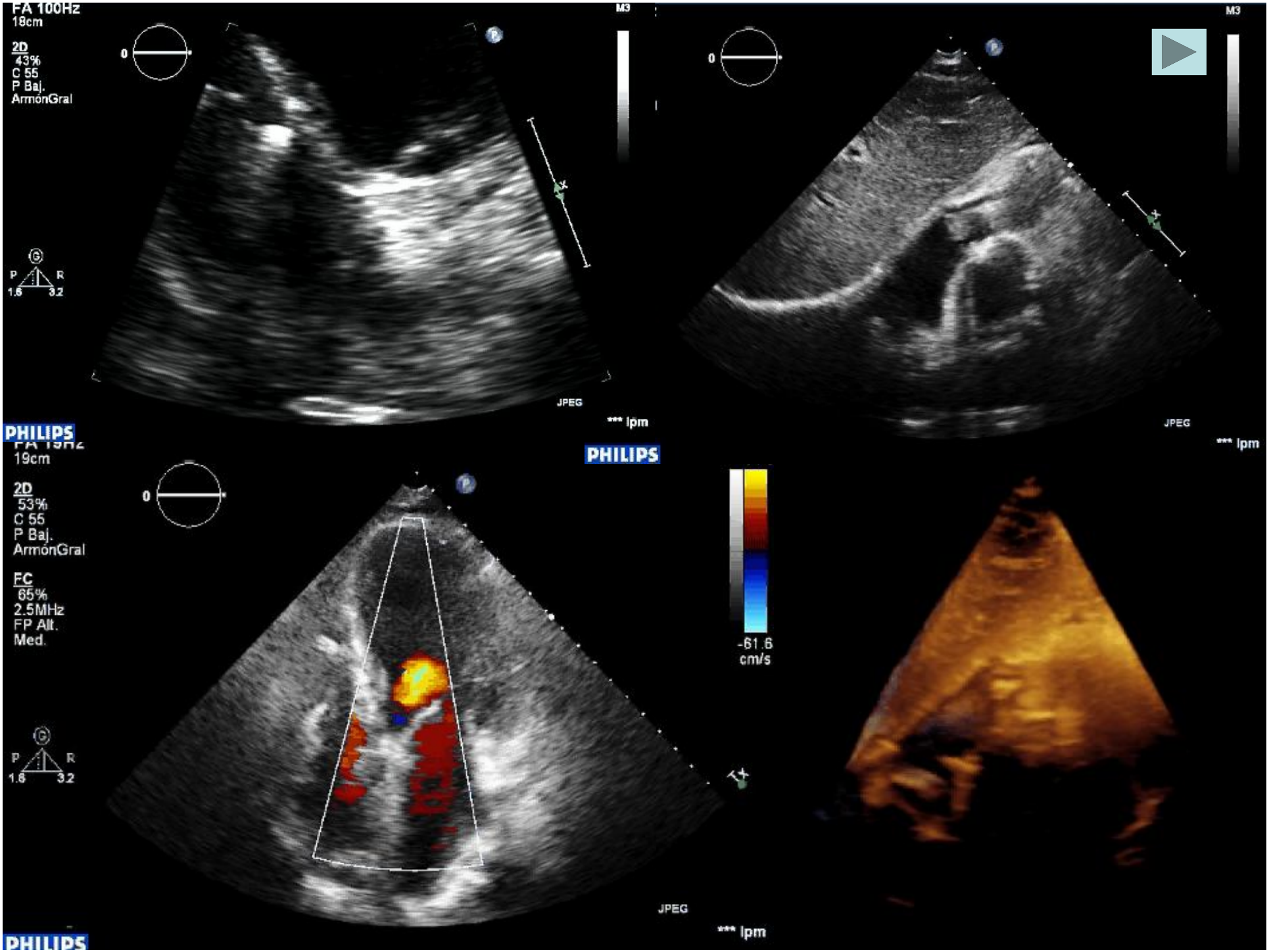
FA 100Hz
18cm
2D
43%
C 55
P Baj.
ArmónGral
M3
JPEG
*** lpm
PHILIPS
19cm
2D
53%
C 55
P Baj.
ArmónGral
FC
65%
2.5MHz
FP Alt.
Med.
-61.6
cm/s
JPEG
*** lpm
PHILIPS

DIFFERENTIAL DIAGNOSIS

Dr. J. Gannon: En este paciente portador de DAI y con vegetaciones a lo largo del cable de marcapasos parece evidente que las lesiones pulmonares son compatibles con embolismos sépticos, no queda en cambio tan claro la lesión en el sistema nervioso central a qué es debida, clásicamente las endocarditis derechas embolizan en el pulmón y las izquierdas en la circulación mayor

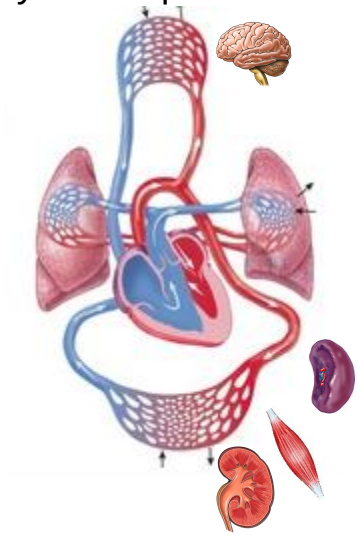

En este paciente que presenta una lesion cerebral ¿Sería plausible que dicha lesión fuera una hemorragia secundaria a la endocarditis? Dado que generalmente el embolismo cerebral es secundario a una endocarditis izquierda o a una endocarditis derecha con comunicación derecha-izquierda por persistencia del foramen oval o de otra estructura que comunique la circulación menor con la menor me gustaria volver a revisar la ecocardiografía.

Dr. G. Clooney (Cardiólogo): Ante la posibilidad de afectación de la válvula aórtica o mitral o de una comunicación derecha-izquierda se revisa el ETT y el ETE sin nuevos hallazgos, nos hallamos ante una endocarditis con vegetaciones en el cable del DAI con afectación tricúspide

Dr. J.Gannon: Descartada la posibilidad de afectación cardiaca izquierda y la comunicación derecha-izquierda ¿Seria posible la afectación cerebral desde una endocarditis derecha?

1. Si, la afectacion cerebral esta relacionada

2. No, la afectación cerebral es de otra causa

3. No, salvo que exista una comunicación izquierda derecha no diagnosticada en Eco, solo lo sabremos si se opera… o en la autopsia

4. Voy a esperar un poco antes de decidirme a ver como suceden los acontecimientos, esto tiene mas trampas que Bankia

DIFFERENTIAL DIAGNOSIS

Dr. J. Gannon: En este paciente portador de DAI y con vegetaciones a lo largo del cable de marcapasos parece evidente que las lesiones pulmonares son compatibles con embolismos sépticos, no queda en cambio tan claro la lesión en el sistema nervioso central a qué es debida, clásicamente las endocarditis derechas embolizan en el pulmón y las izquierdas en la circulación mayor

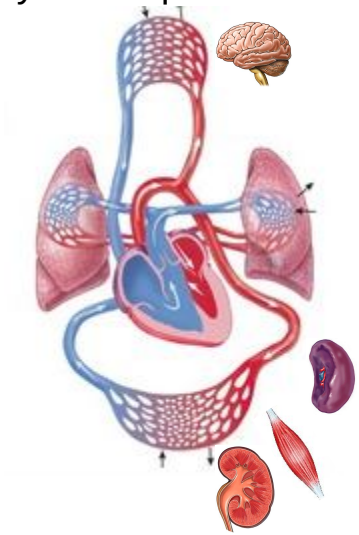

En este paciente que presenta una lesion cerebral ¿Sería plausible que dicha lesión fuera una hemorragia secundaria a la endocarditis? Dado que generalmente el embolismo cerebral es secundario a una endocarditis izquierda o a una endocarditis derecha con comunicación derecha-izquierda por persistencia del foramen oval o de otra estructura que comunique la circulación menor con la menor me gustaria volver a revisar la ecocardiografía.

Dr. G. Clooney (Cardiólogo): Ante la posibilidad de afectación de la válvula aórtica o mitral o de una comunicación derecha-izquierda se revisa el ETT y el ETE sin nuevos hallazgos, nos hallamos ante una endocarditis con vegetaciones en el cable del DAI con afectación tricúspide

Dr. J.Gannon: Descartada la posibilidad de afectación cardiaca izquierda y la comunicación derecha-izquierda ¿Seria posible la afectación cerebral desde una endocarditis derecha?

1. Si, la afectacion cerebral esta relacionada

2. No, la afectación cerebral es de otra causa

3. No, salvo que exista una comunicación izquierda derecha no diagnosticada en Eco, solo lo sabremos si se opera… o en la autopsia

4. Voy a esperar un poco antes de decidirme a ver como suceden los acontecimientos, esto tiene mas trampas que Bankia

Existen casos descritos de endocarditis exclusivamente derechas con afectación del SNC o embolismos en el resto de la circulación mayor, la mayor parte de ellas estudiadas en UDVP. En las series que se describen a continuación se han excluidos aquellos casos donde la afectación también era aórtica y mitral.

¿Cómo se produce entonces una afectación en la circulación mayor a partir de una endocarditis derecha?¿Como se produce la lesión que tiene este enfermo en el SNC ?

Dr. G. House: Vayamos por partes, existen tres razones por las que una endocarditis derecha puede producir afectación sistémica distinta de la pulmonar

Referencia	UDVP/ MP	Nº casos	SNC	Sistémicos no SNC	ETE

SEICAV

Sociedad Española de Infecciones Cardiovasculares

¿Cómo una endocarditis derecha produce afectación sistémica distinta de la pulmonar?

Multiples embolismos o gran embolismos que provocan HTP, elevan la presion en el corazon derecho y reabren un foramen oval “virtualmente” cerrado

Embolismo pulmonar que provoca trombosis venosa en el pulmón y a traves de las venas pulmonares acaba en la aurícula izquierda

Existencia de shunts en la circulación pulmonar que puedan transportar pequeños émbolos del lado derecho al izquierdo del corazón

Roberts WC. American J Med 197. 53:7

SEICAV
Sociedad Española de Infecciones Cardiovasculares

¿A qué puede corresponder la lesión que tiene este enfermo en la cabeza?

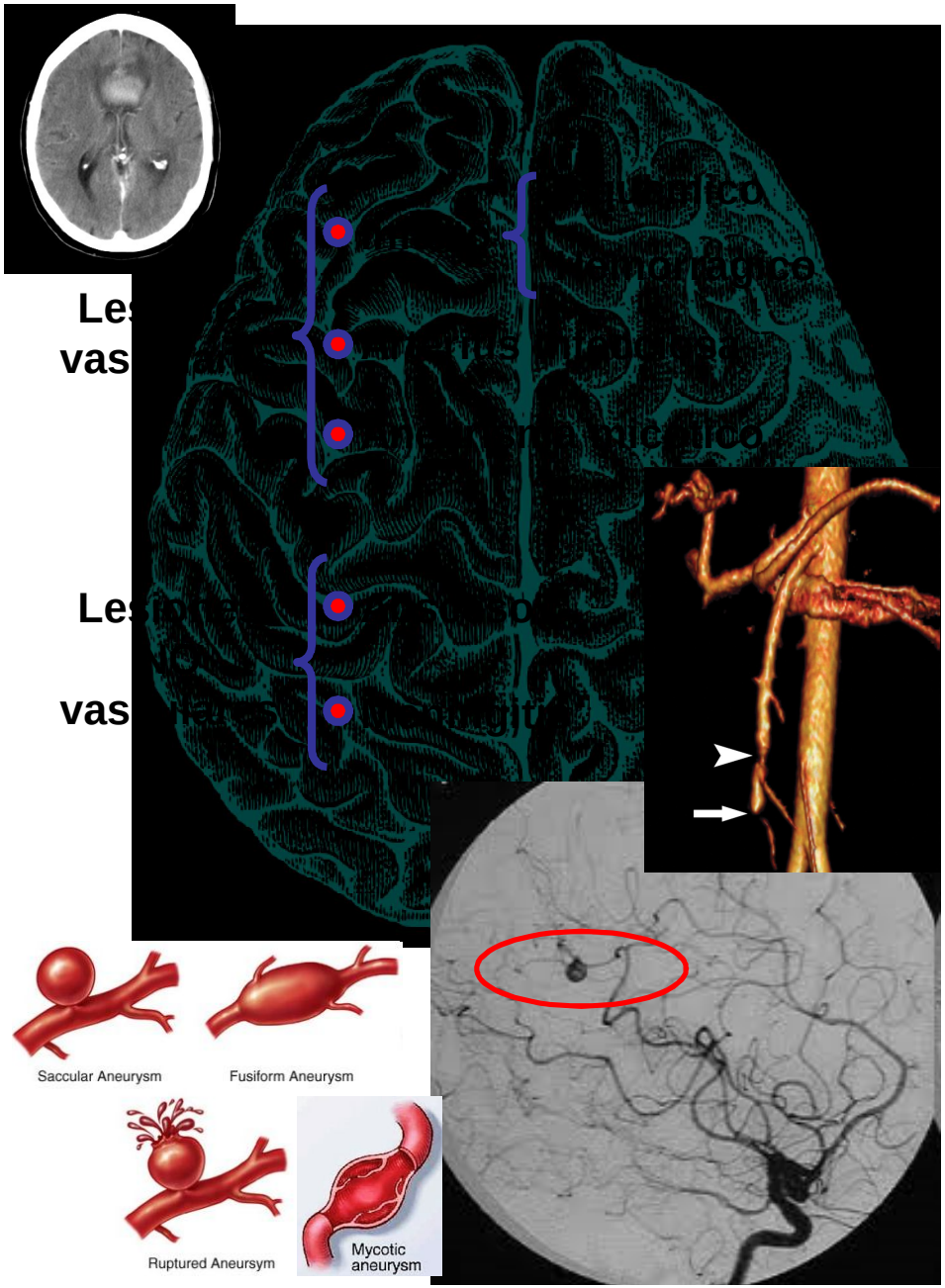

Por la lesión parece poco probable que se trate de un absceso, dado que es una hemorragia podría ser un infarto hemorrágico o una arteritis infecciosa/aneurisma micótico roto, desgraciadamente no contamos con estudio vascular de este enfermo, no se hizo al estar la lesión estable desde el ingreso y porque hasta el día 12 se pensaba en un glioma de alto grado.

DISCUSSION OF MANAGEMENT

Dr. J. Gannon: El paciente esta diagnosticado de endocarditis sobre cable de DAI con hemorragia cerebral secundaria, ¿que actitud tomarías?

1. Retirada del cable de DAI y antibiotico/s
2. Retirada del sistema completo y antibiotico/s
3. Antibiotico/s durante 6-8 semanas
4. Extracorpórea y antibiotico/s

SEICAV
Sociedad Española de Infecciones Cardiovasculares

¿A qué puede corresponder la lesión que tiene este enfermo en la cabeza?

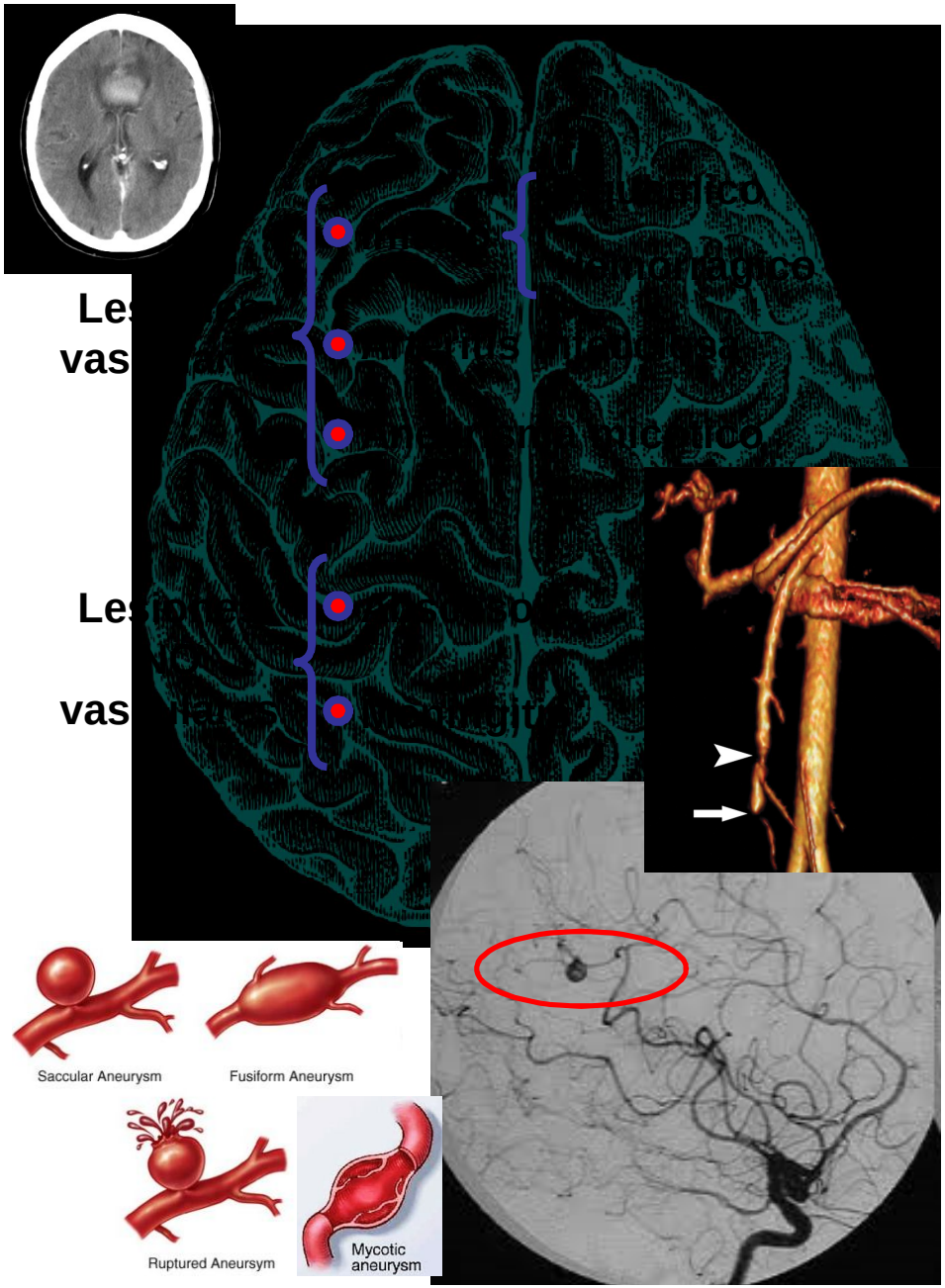

Por la lesión parece poco probable que se trate de un absceso, dado que es una hemorragia podría ser un infarto hemorrágico o una arteritis infecciosa/aneurisma micótico roto, desgraciadamente no contamos con estudio vascular de este enfermo, no se hizo al estar la lesión estable desde el ingreso y porque hasta el día 12 se pensaba en un glioma de alto grado.

DISCUSSION OF MANAGEMENT

Dr. J. Gannon: El paciente esta diagnosticado de endocarditis sobre cable de DAI con hemorragia cerebral secundaria, ¿que actitud tomarías?

1. Retirada del cable de DAI y antibiotico/s
2. Retirada del sistema completo y antibiotico/s
3. Antibiotico/s durante 6-8 semanas
4. Extracorpórea y antibiotico/s

La respuesta correcta es la de retirada del sistema completo como ya explicó previamente el Dr. Alarcón *(III Congreso SEICAV Malaga 2014, Epidemiología Clinica y Diagnóstico de dispositivos intracavitarios de electroestimulacion cardiaca)*

SEICAV
Sociedad Española de Infecciones Cardiovasculares

Tratamiento antibiótico

Recordemos que los hemocultivos a su llegada fueron negativos (antibiótico previo) y otros extraidos posteriomente también lo fueron, como único cultivo positivo tenemos el esputo a Pseudomona aeruginosa.

El tratamiento empírico en esta entidad al tener hemocultivo negativo seria:

Vancomicina/Dapto

o

Vancomicina/Dapto + Meropenem

Pero esta claro que hay que diseñar un tratamiento específico para este enfermo

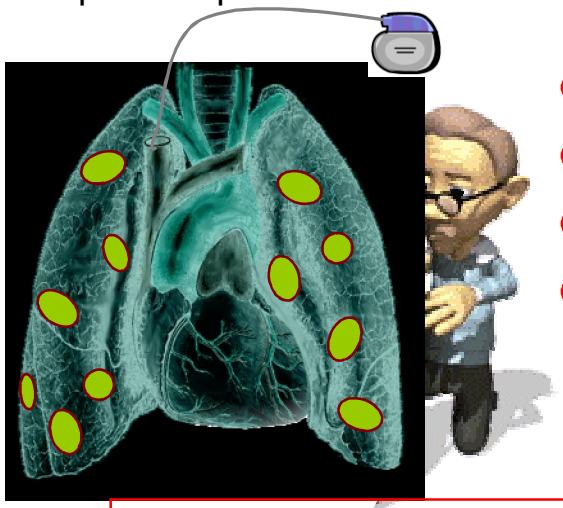

- Endocarditis DAI
- Hemocultivo –
- Emb. Pulmonares
- Pseudomona resistente en esputo

LINEZOLID + CIPROFLOXACINO

Tratamiento quirúrgico

Se extrajeron los cables mediante el sistema de Cook así como la batería, recambiándose el sistema completo en dos tiempos

Se prosiguió con tratamiento antibiótico hasta completar 2 semanas de retirado el sistema, ya que el cultivo del cable resulto positivo

SEICAV
Sociedad Española de Infecciones Cardiovasculares

Si tuvieras que apostar por una posible etiología microbiana en este cuadro, ¿cual sería?

- S. aureus
- P. aeruginosa
- S. epidermidis
- Ebola

Si tuvieras que apostar por una posible etiología microbiana en este cuadro, ¿cual sería?

- S. aureus
- P. aeruginosa
- S. epidermidis
- Ebola

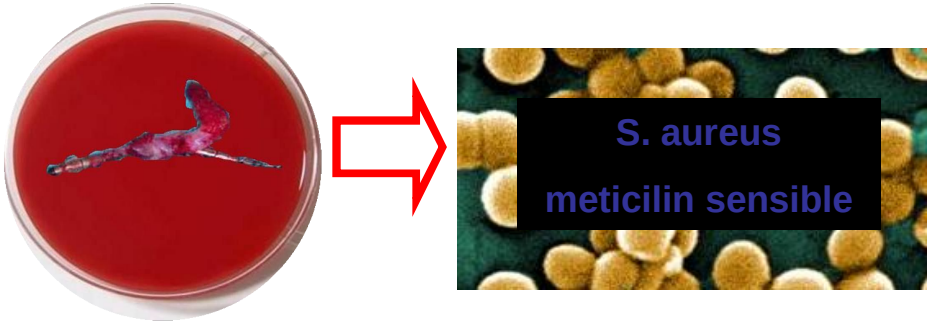

Al paciente se le cambió el tratamiento empírico con linezolid + Ciprofloxacino a Cloxacilina + ciprofloxacino completando como hemos dicho 2 semanas más desde la retirada del sistema.

¿Era esperable esta etiología?

Dra. M. Grey: En principio lo lógico es que sólo exista un germen responsable del cuadro, tanto de la afectación pulmonar como de la afectación endovascular. Generalmente la *Pseudomona* no se comporta así:

- No es un germen frecuente en la endocarditis de dispositivos intracavitarios
- No se relaciona generalmente con afectación del sistema nervioso central
- El paciente puede tener factores de riesgo para tener una pseudomona resistente a carbapenemes (recambio de bateria hace un año) pero parece poco probable por lo alejado en el tiempo, pero sí tiene factores de riesgo para una infección aguda como una neumonía (nosocomial, antibiotico previo..)

En cambio la existencia de un *Estafilococo aureus* sí parece más acorde con la clínica y las complicaciones desarrolladas por el paciente:

- Es junto con el *S. epidermidis* el germen más frecuente en la infeccion de dispositivo endocavitarios
- Muy relacionado con complicaciones en SNC
- Por las dos razones anteriores hay que cubrir *S. aureus meticilinresistente* en todo tratamiento empírico de una endocarditis asociada a dispositivos de electroestimulación con hemocultivo negativo, no sería correcto por tanto prescribir antibiótico sólo ante pseudomona

Adjusted Multivariable Analysis of Hazard Ratio of Risk Factors associated with Neurological Complications

Neurologic Complications	Adjusted HR (95% CI)	*p*
Global Neurologic Complication:		
Mitral valve	1.29 (1.02–1.61)	0.03
Staphylococcus aureus	2.47 (1.94–3.15)	<0.001
Anticoagulant therapy	1.31 (1.00–1.72)	0.048
Vegetation ≥30 mm	1.91 (1.07–3.43)	0.029
Ischemic Complication:		
Staphylococcus aureus	1.77 (1.27–2.48)	0.001
Vegetation ≥30 mm	2.02 (1.09–4.30)	0.007
Cerebral Hemorrhage:		
Elderly (age ≥70 y)	0.36 (0.16–0.83)	0.014
Anticoagulant therapy	2.71 (1.54–4.76)	0.001
Staphylococcus aureus	2.35 (1.30–4.23)	0.005
Vegetation ≥30 mm	2.93 (0.91–9.49)	0.073

García-Cabrera E et al. Circulation. 2013 Jun 11;127(23):2272-84

Datos Hospital Virgen del Rocío (Sevilla) facilitados por el Dr. A. de Alarcon

Germen	Precoz	Diferida	Tardía	TOTAL (%)
SCN	40 (35)	34 (41)	34 (45)	108 (40)
S. aureus	23 (20)	10 (12)	9 (12)	38 (15)
Gram Neg.	15 (13.2)	5 (6)	5 (6.8)	25 (9)
Anaerobios	6 (5.3)	5 (6)	1 (1.3)	12 (4,4)
Estreptococos	1 (1)	1 (1)	4 (5.3)	6 (2)
Otros	0	1 (1)	3 (4)	1 (0,4)
Polimicrobiana	17 (15)	9 (11)	7 (9)	33 (12)
No conocido	11 (10.5)	18 (22)	11 (15)	41 (15)
Total	113	83	74	**272**

SEICAV
Sociedad Española de Infecciones Cardiovasculares

CLINICAL DIAGNOSIS

Endocarditis sobre DAI por S. aureus MS con embolismos pulmonares y probable hemorragia en SNC por aneurisma micótico/arteritis infecciosa de comunicante anterior

Neumonía/sobreinfección de embolismos pulmonares por Pseudomona aeruginosa resistente a carbapenemes

Dos meses

Cuatro meses
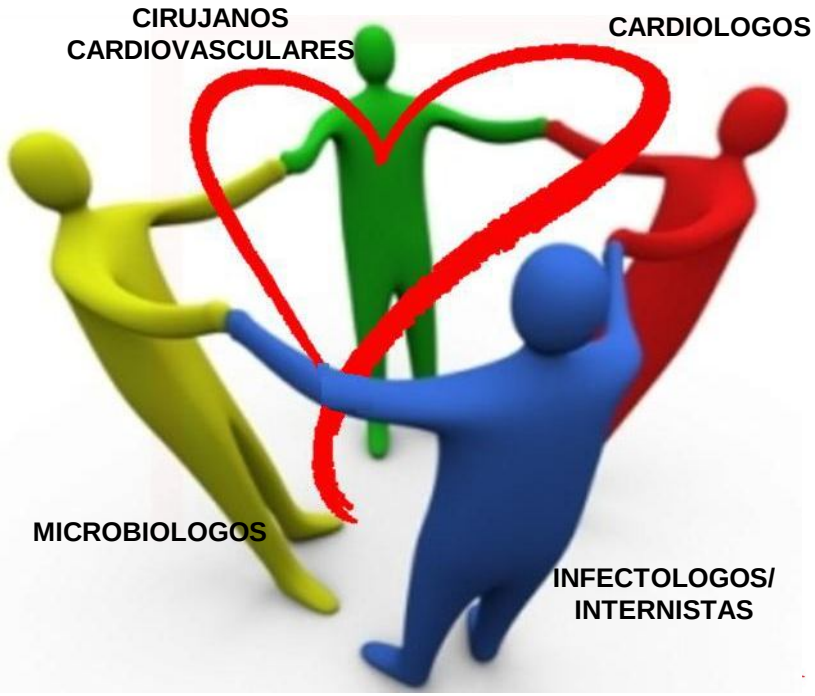
FINAL DIAGNOSIS