CASO CLÍNICO

GEMMA SÁNCHEZ-ESPÍN

Cirugía Cardíaca. Área del corazón.

Hospital Universitario Virgen de la Victoria, Málaga

III CONGRESO

SEICAV

Sociedad Española de Infecciones Cardiovasculares

Del 23 al 25 de octubre de 2014
Málaga

Caso clínico

Paciente ♂ 62 años

ANTECEDENTES PERSONALES:

- Sin alergias medicamentosas conocidas.
- Tabaquismo (1 paquete /día) hasta hace 2 años.
- HTA.
- Síndrome ansioso-depresivo.
- Discopatía degenerativa lumbar, estenosis del canal lumbar.
- Valvulopatía mitro-aórtica conocida y en seguimiento ambulatorio por su cardiólogo de zona

Historia actual

CONSULTA HOSPITAL DE ORIGEN:

- Dolor suprapúbico y dificultad para miccionar.

INGRESO (28/07/2013):

- Retención aguda de orina e imposibilidad de sondaje transuretral (por estenosis uretral). Requiere cistostomía suprapúbica.

- Durante su ingreso, descompensación cardíaca y EAP con ingreso en UCI en el contexto de síndrome febril e infección del tracto urinario (BGN).

Historia actual

TRASLADO A NUESTRO CENTRO TRAS COMPENSACIÓN CARDÍACA (20/08/2013):

- Completar estudio
- Programar cirugía cardíaca

Estudios complementarios

- Estudio urológico con estenosis de uretra bulbar de 2 cm con indicación quirúrgica.

- ECG: RS. BCRDHH.

- Rx tórax: Sin alteraciones.

- Cateterismo cardíaco: Arterias coronarias sin lesiones.

- Nuevo Sdm febril . Aislamientos microbiológicos:

22/08/13 :

UC: *Enterebacter aerogenes* (Sensibilidad solo a Fosfomicina, Piperacilina/Tazobactam, Imipenem).

HC: *SCN* en 1 toma de 2 (posible contaminación).

26/08/2013:

HC: *Klebsiella pneumoniae* (no BLEE) en 1 toma de 2.

- Tratamiento con Imipenem 12 días

Ecocardiograma TE

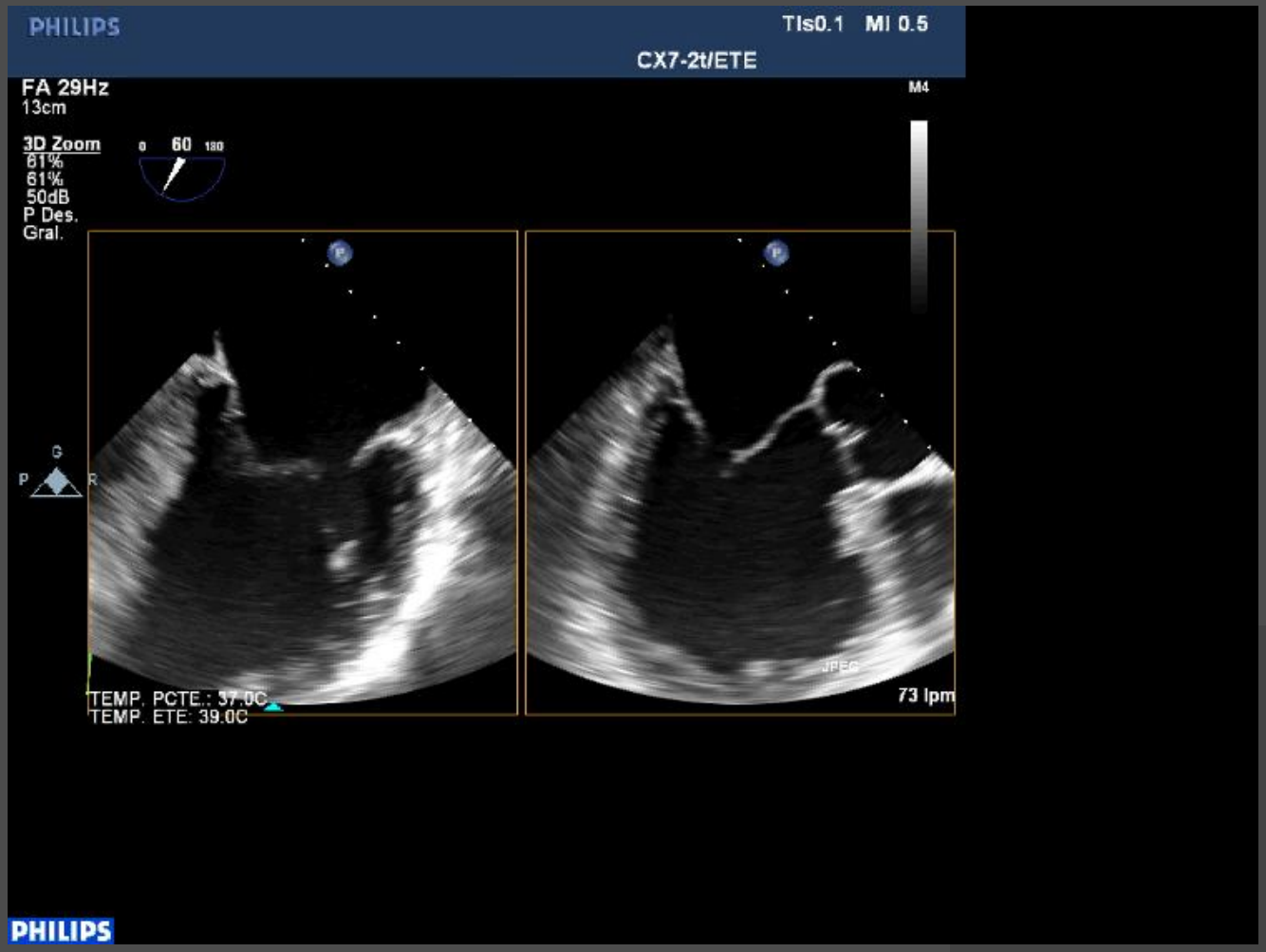

Ecocardiograma TT

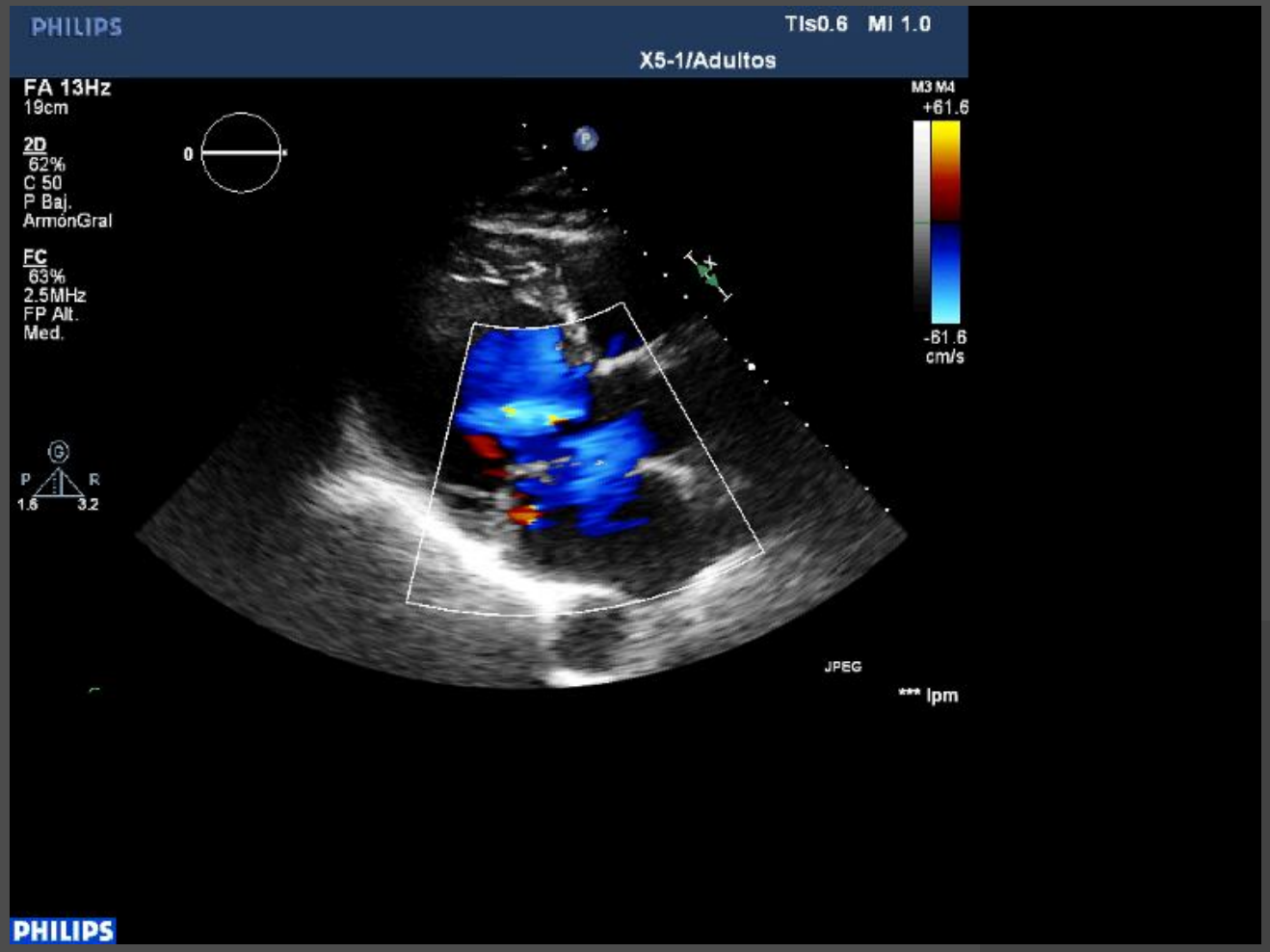

Diagnósticos

- Estenosis uretral. Talla vesical.
- ITU repetición por BGN. Bacteriemia por *Klebsiella* de probable origen urológico.
- Valvulopatía mitro-aórtica severa con descompensación cardíaca.
- No evidencia de EI.

¿ Qué hacer con el paciente ?

¿Actitud a seguir?

A) Cirugía valvular durante el ingreso. Cirugía urológica diferida.

B) Ambas cirugías simultáneas en el ingreso.

C) Cirugía urológica durante el ingreso. Cirugía valvular diferida.

D) Alta hospitalaria. Cirugía diferida (valvular y urológica).

¿Actitud a seguir?

A) Cirugía valvular durante el ingreso. Cirugía urológica diferida.

B) Ambas cirugías simultáneas en el ingreso.

C) Cirugía urológica durante el ingreso. Cirugía valvular diferida.

D) Alta hospitalaria. Cirugía diferida (valvular y urológica).

From: 2014 AHA/ACC Guideline for the Management of Patients With Valvular Heart Disease: A Report of the American College of Cardiology/American Heart Association Task Force on Practice Guidelines

J Am Coll Cardiol. 2014;63(22):e57-e185. doi:10.1016/j.jacc.2014.02.536

15.3. Intervention: Recommendations

When VHD is diagnosed in patients being considered for elective noncardiac surgery, the first step is to review the standard criteria for intervention of the specific valve lesion. If the patient meets standard criteria for intervention, it is usually prudent to defer the elective noncardiac procedure and proceed to valve intervention instead.

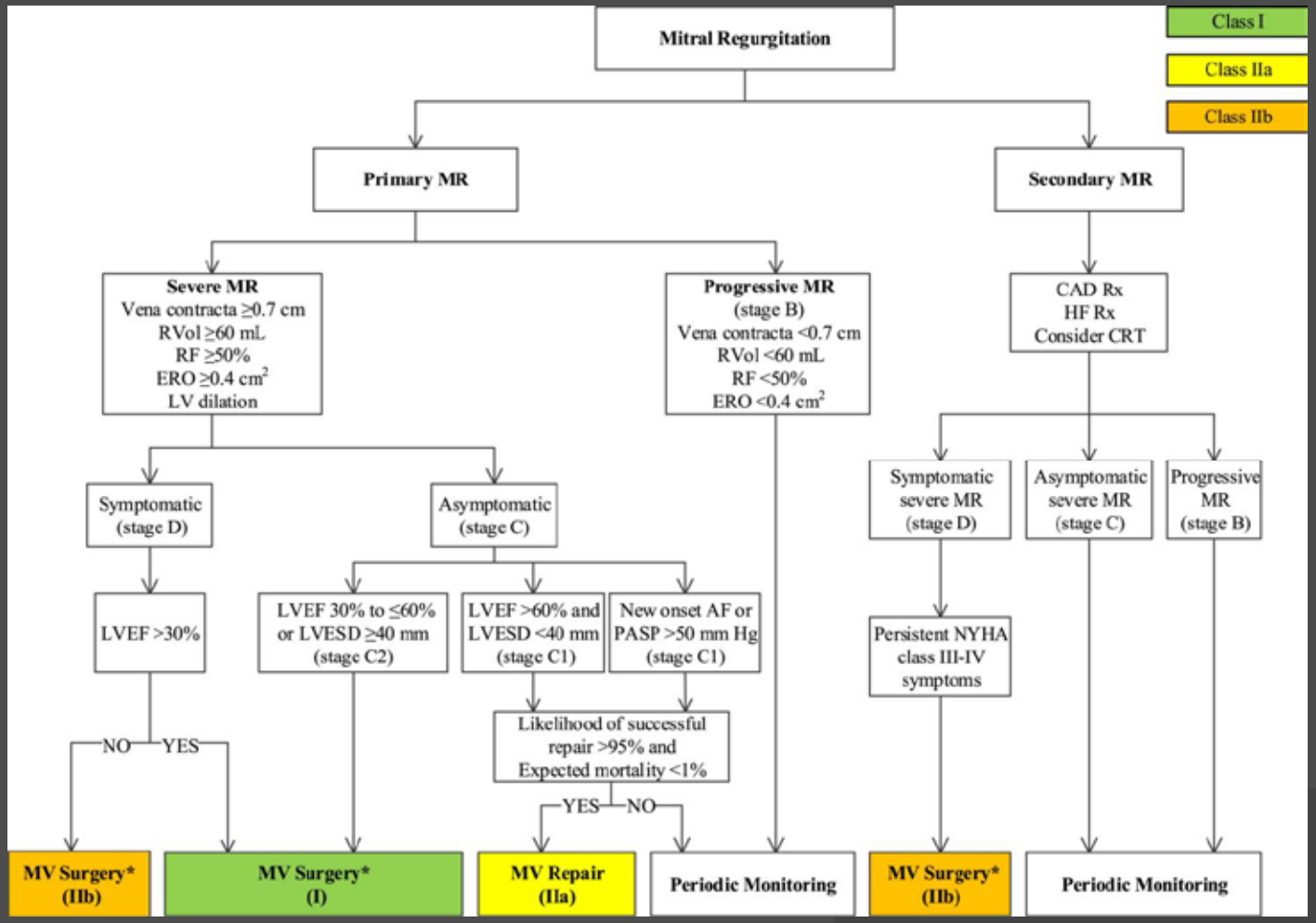

Figure Legend:

Indications for Surgery for MR

***Mitral valve repair is preferred over MVR when possible.**

AF indicates atrial fibrillation; CAD, coronary artery disease; CRT, cardiac resynchronization therapy; ERO, effective regurgitant orifice; HF, heart failure; LV, left ventricular; LVEF, left ventricular ejection fraction; LVESD, left ventricular end-systolic dimension; MR, mitral regurgitation, MV, mitral valve; MVR, mitral valve replacement; NYHA, New York Heart Association; PASP, pulmonary artery systolic pressure; RF, regurgitant fraction; RVol, regurgitant volume; and Rx, therapy.

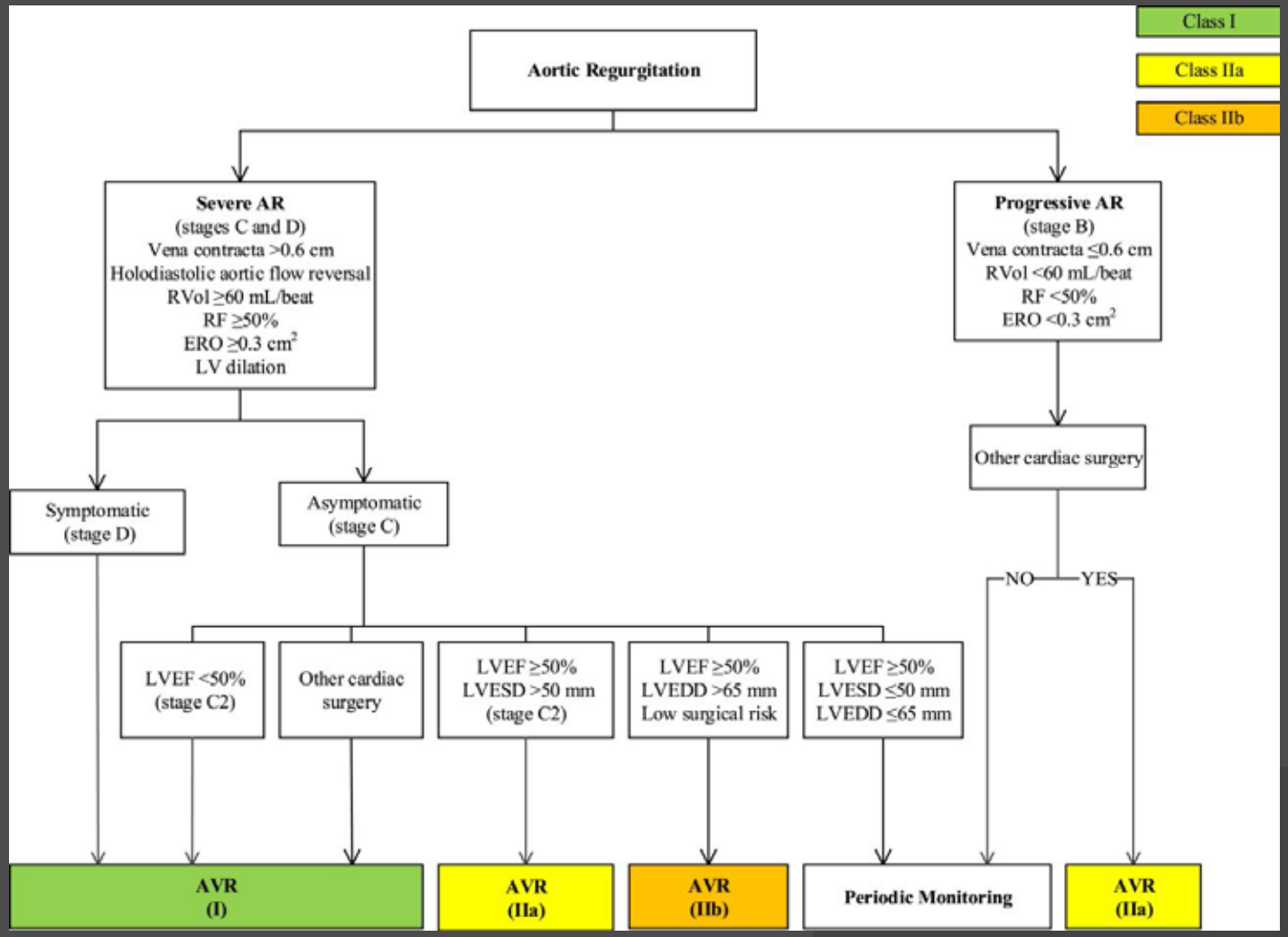

Figure Legend:

Indications for AVR for Chronic AR

AR indicates aortic regurgitation; AVR, aortic valve replacement (valve repair may be appropriate in selected patients); ERO, effective regurgitant orifice; LV, left ventricular; LVEDD, left ventricular end-diastolic dimension; LVEF, left ventricular ejection fraction; LVESD, left ventricular end-systolic dimension; RF, regurgitant fraction; and RVol, regurgitant volume.

Intervención (18/09/2013)

REPARACIÓN MITRAL:

Cierre comisural anterior y anuloplastia con anillo Physio II de 32 mm.

REPARACIÓN AÓRTICA:

"Shaving" velo no coronariano y anuloplastia de la unión ventrículo-aórtica a 23 mm con sutura de PTFE CV0.

Tras finalizar la cirugía valvular: Uretrotomía interna endoscópica.

Ecocardiograma postoperatorio

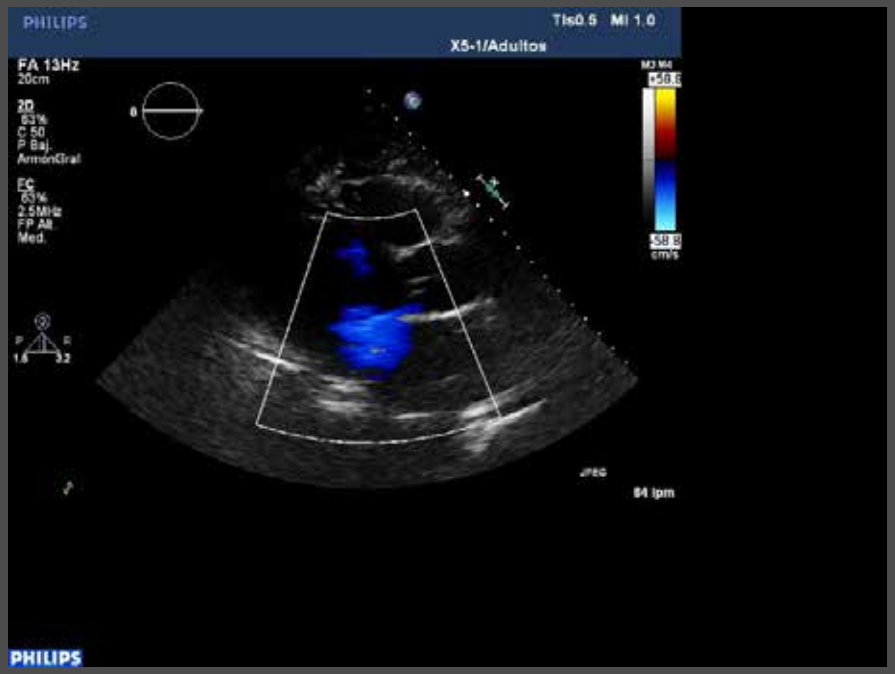

- Buena evolución postoperatoria:

  FA paroxística. Disfunción renal transitoria.

- Alta en 12ª día de postoperatorio sin sonda vesical.

Reingreso

TRANSCURRIDO UN MES Y MEDIO DE LA CIRUGÍA (04/10/2013):

- Acude por fiebre (38,6 ºC) acompañada de tiritona intensa + diplopia binocular y dudosa pérdida de visión del ojo izquierdo 10 min duración.

- Semana previa, sensación distérmica, cefalea occipital y parestesias en MSI con inestabilidad en la marcha, de menos de 1 hora de duración.

Historia clínica

- EF: Sin interés

- Estudios complementarios:

Analítica: PCR 58

HC: *Staphylococcus epidermidis* Oxa R, en 2 días consecutivos (4 tomas).

ECG: RS con BCRDHH

Evaluación oftalmológica: Normal

Eco-doppler de TSAo: Normal

TC craneal

Ecocardiograma

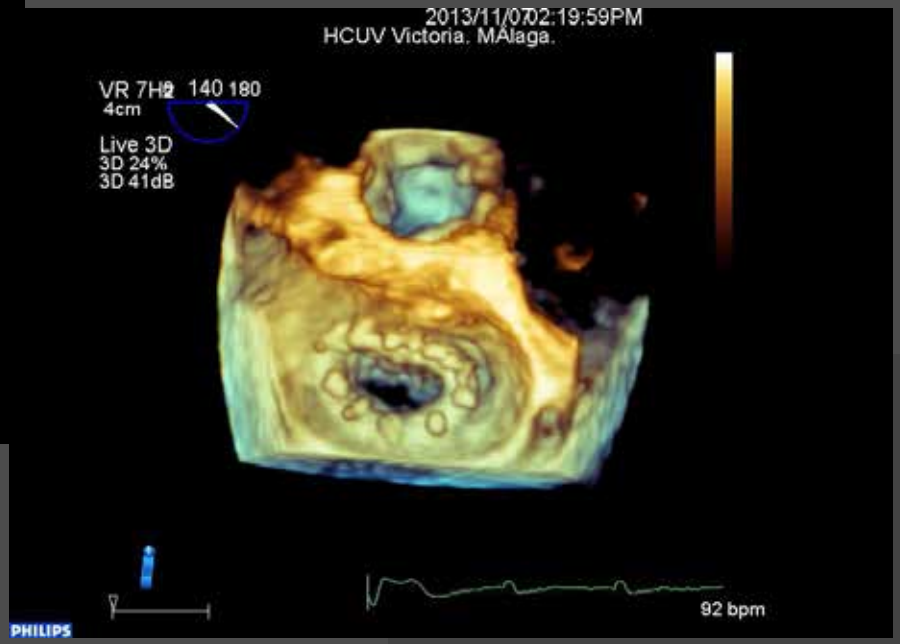

ETT y ETE

Diagnóstico

- Endocarditis por *S. epidermidis* sobre válvula mitral reparada

- Debut con TIA y fiebre de corta evolución

¿ Qué hacer con el paciente ?

¿Actitud a seguir?

A) Cirugía valvular precoz. Posteriormente completar terapia antibiótica.

B) Completar terapia antibiótica y tras finalizar tratamiento, realizar cirugía valvular.

C) Terapia antibiótica y ver evolución.

¿Actitud a seguir?

A) Cirugía valvular precoz. Posteriormente completar terapia antibiótica.

B) Completar terapia antibiótica y tras finalizar tratamiento, realizar cirugía valvular.

C) Terapia antibiótica y ver evolución.

From: 2014 AHA/ACC G
American College

J Am Coll Cardiol. 2014;63(22):e5

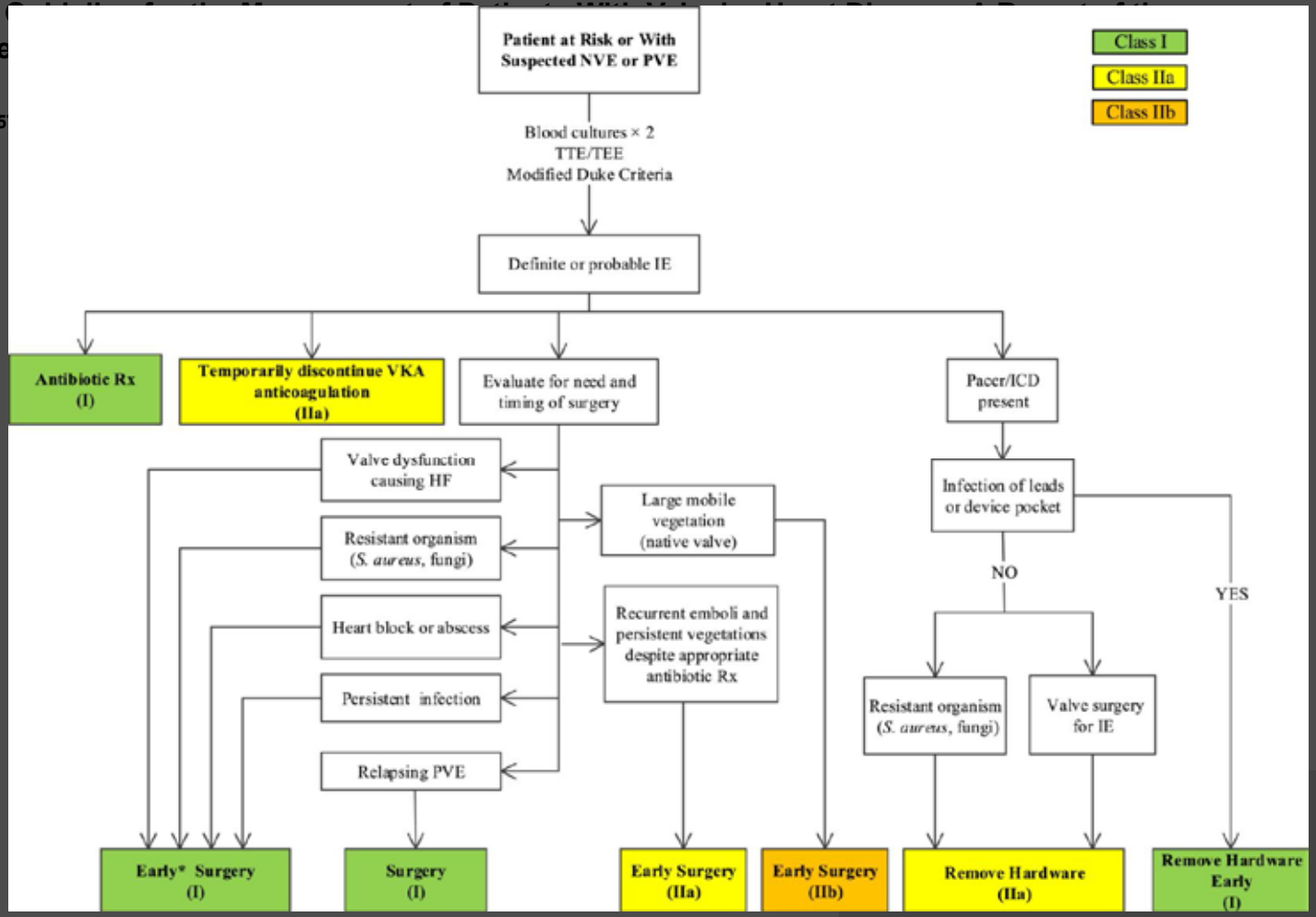

Figure Legend:

Diagnosis and Treatment of IE *Early surgery defined as during initial hospitalization before completion of a full therapeutic course of antibiotics. HF indicates heart failure; ICD, implantable cardioverter-defibrillator; IE, infective endocarditis; NVE, native valve endocarditis; PVE, prosthetic valve endocarditis; Rx, therapy; S. aureus, Staphylococcus aureus; TEE, transesophageal echocardiography; TTE, transthoracic echocardiography; and VKA, vitamin K antagonist.

JACC Journals

From: 2014 AHA/ACC Guideline for the Management of Patients With Valvular Heart Disease: A Report of the American College of Cardiology/American Heart Association Task Force on Practice Guidelines

J Am Coll Cardiol. 2014;63(22):e57-e185. doi:10.1016/j.jacc.2014.02.536

Patients with PVE who are most likely to benefit from medical therapy without surgery are those with non-*Staphylococcal* PVE without complications or prosthetic valve dysfunction, as well as those who remain clinically stable and who show clinical improvement on antibiotic treatment.

European Heart Journal (2009) **30**, 2369–2413
doi:10.1093/eurheartj/ehp285

Although surgical treatment is frequently necessary in PVE, the best therapeutic option is still debated.[13,283,291–295] Although surgery is generally considered the best option when PVE causes severe prosthetic dysfunction or HF, it was performed in only 50% of patients with PVE in the Euro Heart Survey,[79] similar to patients with NVE. Similar data have been reported by others.[106,283] Although no evidence-based data exist, a surgical strategy is recommended for PVE in high-risk subgroups identified by prognostic assessment, i.e. PVE complicated by HF, severe prosthetic dysfunction, abscess, or persistent fever. Similarly, early surgery is frequently needed in early staphylococcal PVE[134,290] or PVE caused by fungi or other highly resistant organisms. The need for surgery should be considered in all cases of early PVE, since most are caused by staphylococci or other aggressive organisms.[283,291] Conversely, patients with uncomplicated non-staphylococcal and non-fungal late PVE can be managed conservatively.[288,294,295] However, patients who are initially treated medically require close follow-up, because of the risk of late events. *Table 23* summarizes the main indications and proposed timing of surgery in PVE.

Guidelines on the prevention, diagnosis, and treatment of infective endocarditis (new version 2009)

The Task Force on the Prevention, Diagnosis, and Treatment of Infective Endocarditis of the European Society of Cardiology (ESC)

Endorsed by the European Society of Clinical Microbiology and Infectious Diseases (ESCMID) and by the International Society of Chemotherapy (ISC) for Infection and Cancer

Guidelines on the prevention, diagnosis, and treatment of infective endocarditis (new version 2009)

The Task Force on the Prevention, Diagnosis, and Treatment of Infective Endocarditis of the European Society of Cardiology (ESC)

Endorsed by the European Society of Clinical Microbiology and Infectious Diseases (ESCMID) and by the International Society of Chemotherapy (ISC) for Infection and Cancer

Table 23 Indications and timing of surgery in prosthetic valve infective endocarditis (PVE)

Indications for surgery in PVE	Timing*	Class[a]	Level[b]
A - HEART FAILURE			
PVE with severe prosthetic dysfunction (dehiscence or obstruction) causing refractory pulmonary oedema or cardiogenic shock	Emergency	I	B
PVE with fistula into a cardiac chamber or pericardium causing refractory pulmonary oedema or shock	Emergency	I	B
PVE with severe prosthetic dysfunction and persisting heart failure	Urgent	I	B
Severe prosthetic dehiscence without HF	Elective	I	B
B - UNCONTROLLED INFECTION			
Locally uncontrolled infection (abscess, false aneurysm, fistula, enlarging vegetation)	Urgent	I	B
PVE caused by fungi or multiresistant organisms	Urgent/elective	I	B
PVE with persisting fever and positive blood cultures > 7–10 days	Urgent	I	B
PVE caused by staphylococci or gram negative bacteria (most cases of early PVE)	Urgent/elective	IIa	C
C - PREVENTION OF EMBOLISM			
PVE with recurrent emboli despite appropriate antibiotic treatment	Urgent	I	B
PVE with large vegetations (> 10 mm) and other predictors of complicated course (heart failure, persistent infection, abscess)	Urgent	I	C
PVE with isolated very large vegetations (> 15 mm)	Urgent	IIb	C

[a]Class of recommendation.
[b]Level of evidence.
*Emergency surgery is surgery performed within 24 h, urgent surgery: within a few days, elective surgery: after at least 1 or 2 weeks of antibiotic therapy.

Evolución

- Antibioterapia (6 semanas)

  Daptomicina 10 mg / Kg / 24 horas

  Gentamicina 80 mg / 8 horas (2 semanas)

  Rifampicina 300 mg / 12 horas

- Controles seriados ETT / ETE

Ecocardiograma

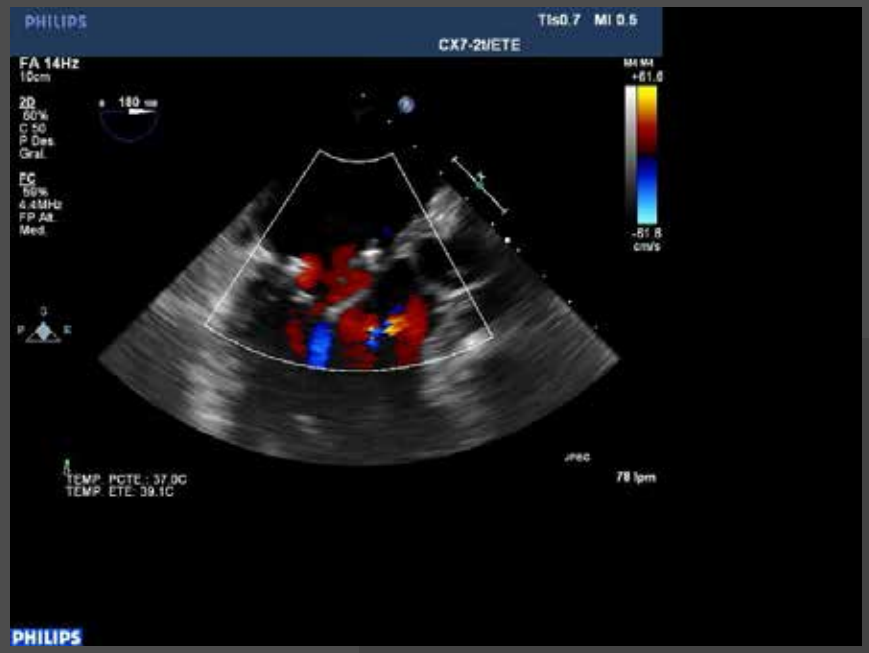

Evolución

- HC de control seriados negativos.
- Descenso PCR
- Evolución clínica favorable. Asintomático.
- Alta hospitalaria (16/12/2013) y control-seguimiento ambulatorio

Revisión en Consulta
(10/01/2014)

- Febrícula puntual
- Analítica: 11.000 Leucocitos. PCR 20
- HC: Negativos (03 y 10/01/2014)
- Ecocardiograma TT y TE (10/01/2014)

PHILIPS
TIs0.5 MI 1.2
X5-1/Adultos
FA 50Hz
19cm
77 lpm
PHILIPS

ETT

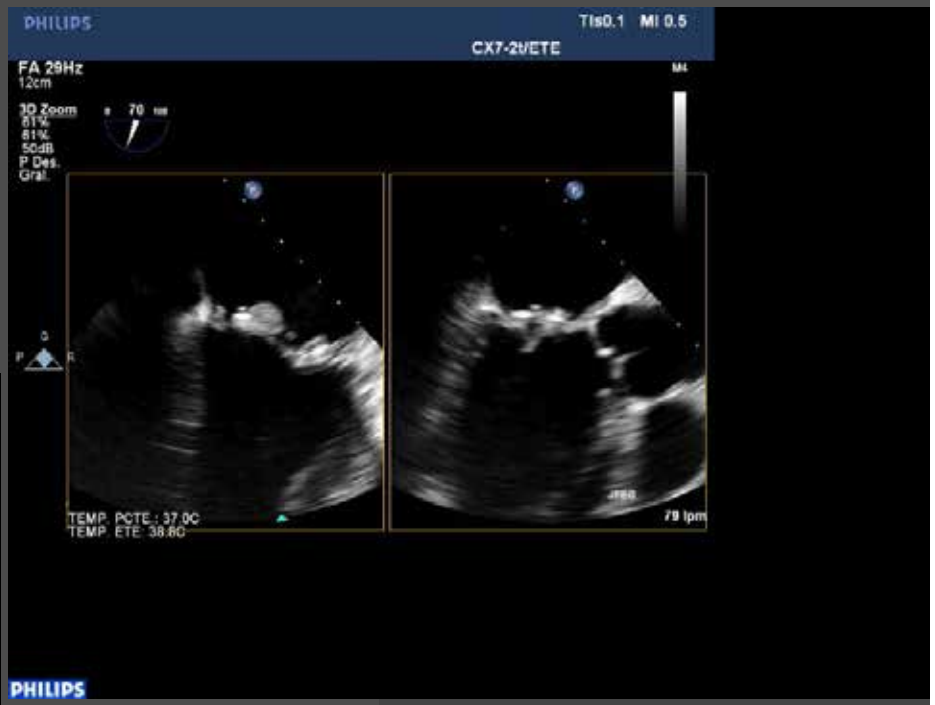
PHILIPS
TIs0.1 MI 0.5
CX7-2/ETE
FA 29Hz
12cm
3D Zoom
81%
81%
50dB
P Des.
Gral.
TEMP. PCTE.: 37.0C
TEMP. ETE: 38.8C
79 lpm
PHILIPS

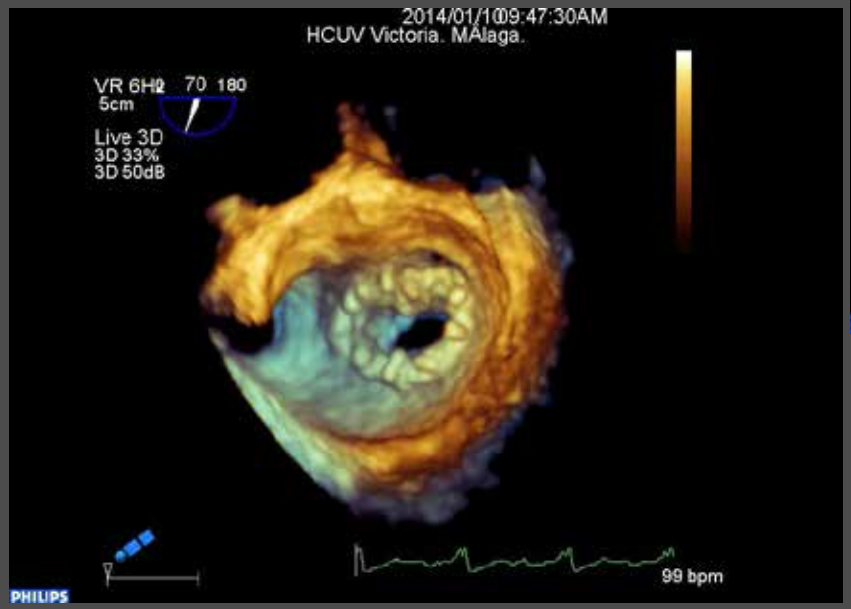
2014/01/10 09:47:30AM
HCUV Victoria. MAlaga.
VR 6Hz 70 180
5cm
Live 3D
3D 33%
3D 50dB
99 bpm
PHILIPS

ETE

ETE

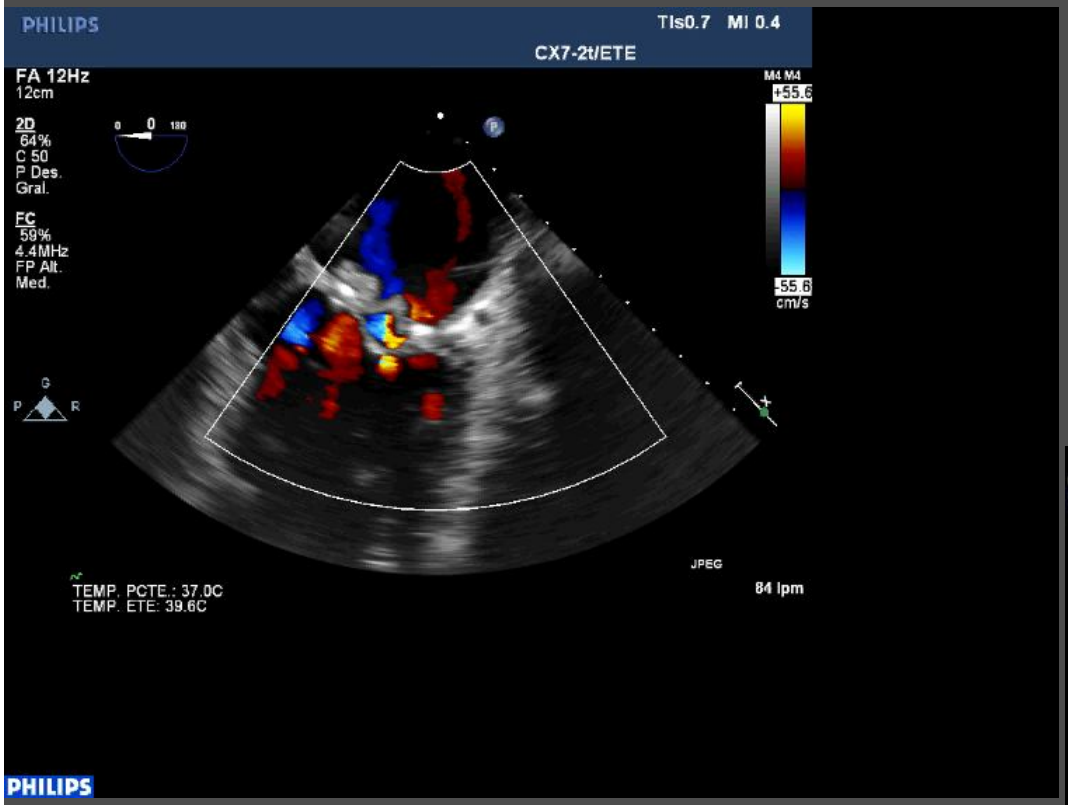
PHILIPS
TIs0.7 MI 0.4
CX7-2t/ETE
FA 12Hz
12cm
2D
64%
C 50
P Des.
Gral.
FC
59%
4.4MHz
FP Alt.
Med.
M4 M4
+55.6
-55.6
cm/s
JPEG
TEMP. PCTE.: 37.0C
TEMP. ETE: 39.6C
84 lpm
PHILIPS

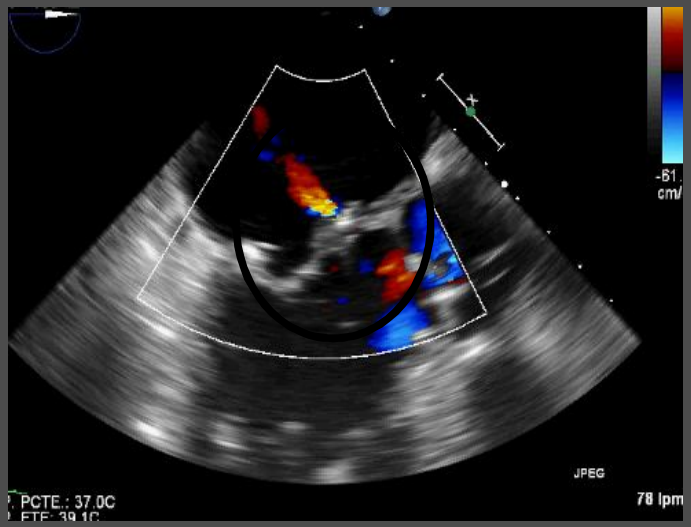
JPEG
PCTE.: 37.0C
78 lpm

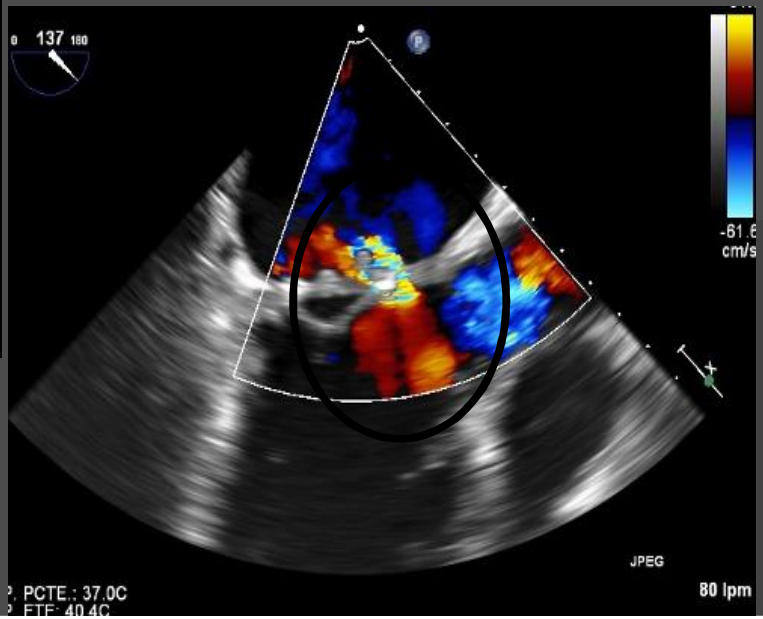
137
JPEG
PCTE.: 37.0C
80 lpm

Tratamiento

- Tratamiento empírico con:

  Daptomicina 13 mg / Kg / día

  Gentamicina 80 mg / 8 horas

  Rifampicina 300 mg / 12 horas

- Se indica cirugía

Cirugía (14/01/2014)

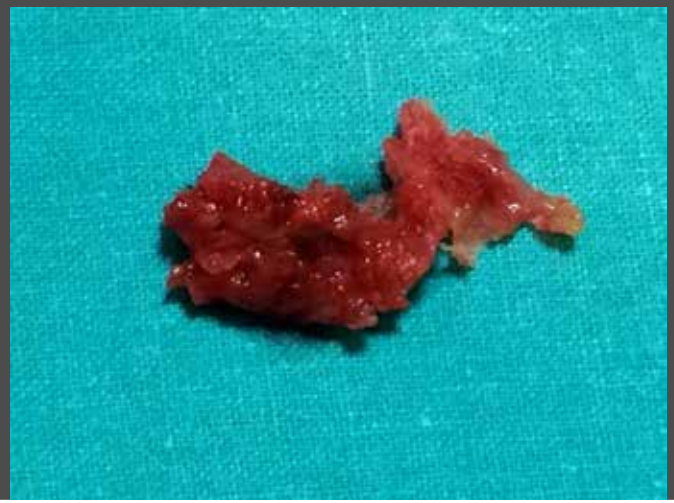

- **CIRUGÍA**: Sustitución valvular mitral por prótesis biológica pericardio bovino (Carpentier 27 mm).

- **HALLAZGOS**: Gran verruga en el velo anterior mitral. Desinserción parcial del anillo a nivel A3, P3 y comisura posterior. Perforación en el velo anterior (zona central A2).

Estudios material explantado

- Cultivo valvular negativo
- Anatomía patológica: Fragmento de endocardio parcialmente necrosado
- PCR valvular (por duplicado): Negativa
  * Bacteriana (Universal 16S rARN)
  * *Tropheryma whipplei, Bartonella spp, Coxiella burnetti*
  * Panfúngica

¿Actitud a seguir?

A) Estamos ante una recidiva de la EPP y debemos continuar con terapia antibiótica.

B) No hay suficiente evidencia microbiológica que justifique continuar con tratamiento antibiótico.

C) Estamos ante un proceso de otra naturaleza.

¿Actitud a seguir?

A) Estamos ante una recidiva de la EPP y debemos continuar con terapia antibiótica.

B) No hay suficiente evidencia microbiológica que justifique continuar con tratamiento antibiótico.

C) Estamos ante un proceso de otra naturaleza.

Evolución

- Completamos antibioterapia empírica (Daptomicina y Rifampicina 6 semanas; Gentamicina 2 semanas).

- Evolución clínica, analítica y ecocardiográfica favorable en la actualidad.

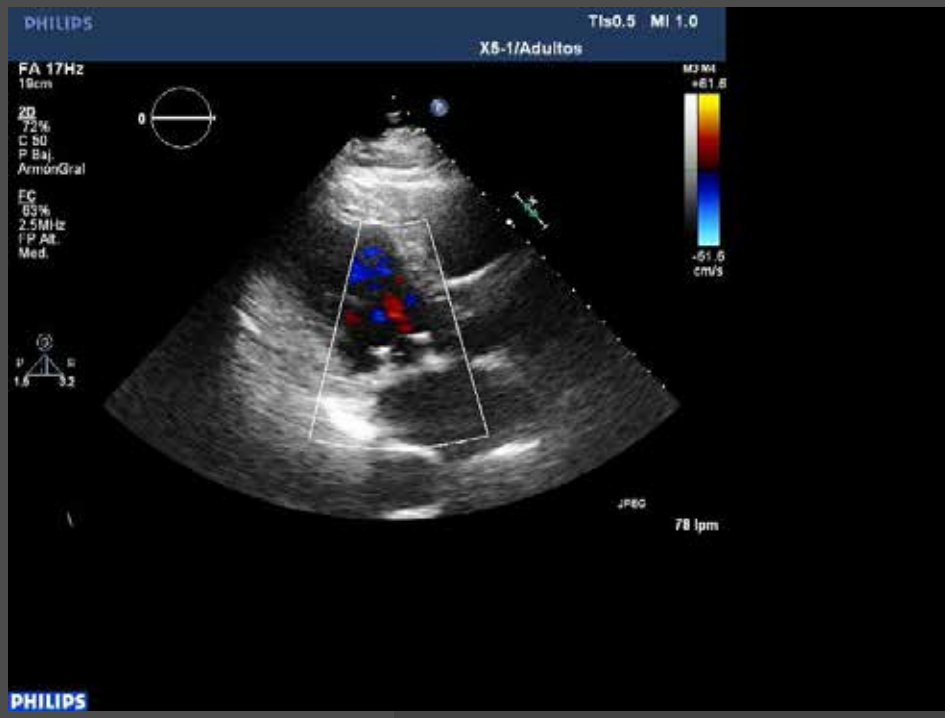

Reflexiones

¿Qué hemos aprendido?

- La infección de válvulas reparadas con material protésico debe considerarse EP.

No tenemos explicación…

- Discordancia entre los datos microbiológicos y los hallazgos ecocardiográficos y quirúrgicos en este caso.

MUCHAS GRACIAS



III CONGRESO

SEICAV
Sociedad Española de Infecciones Cardiovasculares

Del 23 al 25 de octubre de 2014
Málaga