CASO CLÍNICO

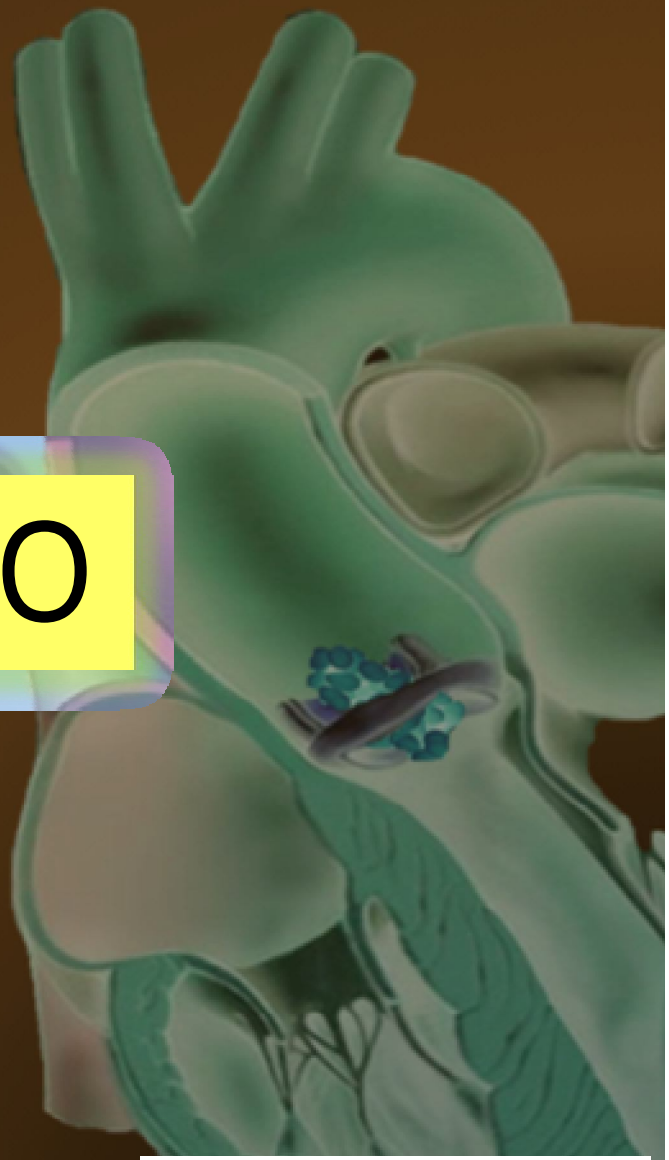

Antonio Plata Ciézar
Servicio Enf. Infecciosas
Hospital Regional Málaga (Carlos Haya)

GEICV - SAEI

SEICAV

SEICAV

JAMES MONTGOMERY FLAGG
I WANT YOU
FOR U.S. ARMY
NEAREST RECRUITING STATION

- Aumento de su disnea basal y de edemas perifericos con episodios de disnea paroxística nocturna que se acompaña desde hace 12 horas de fiebre sin foco aparente

- 72 años, no alergias conocidas
- EPOC, exfumador desde hace 2 años (60 paq/año)
- DM tipo 2, HTA, Hiperlipidemia
- Claudicacion intermitente a 90 metros
- Intervenido [illegible] eses antes
- Ingreso 2 [illegible] r insuficiencia cardiaca leve y angor hemodinámico s[illegible]io a fibrilación auricular con respuesta ventricular rápida que se cardiovirtió eléctricamente en el ingreso (no hemocultivos pero si Ecocardiograma con trastorno de la relajación)

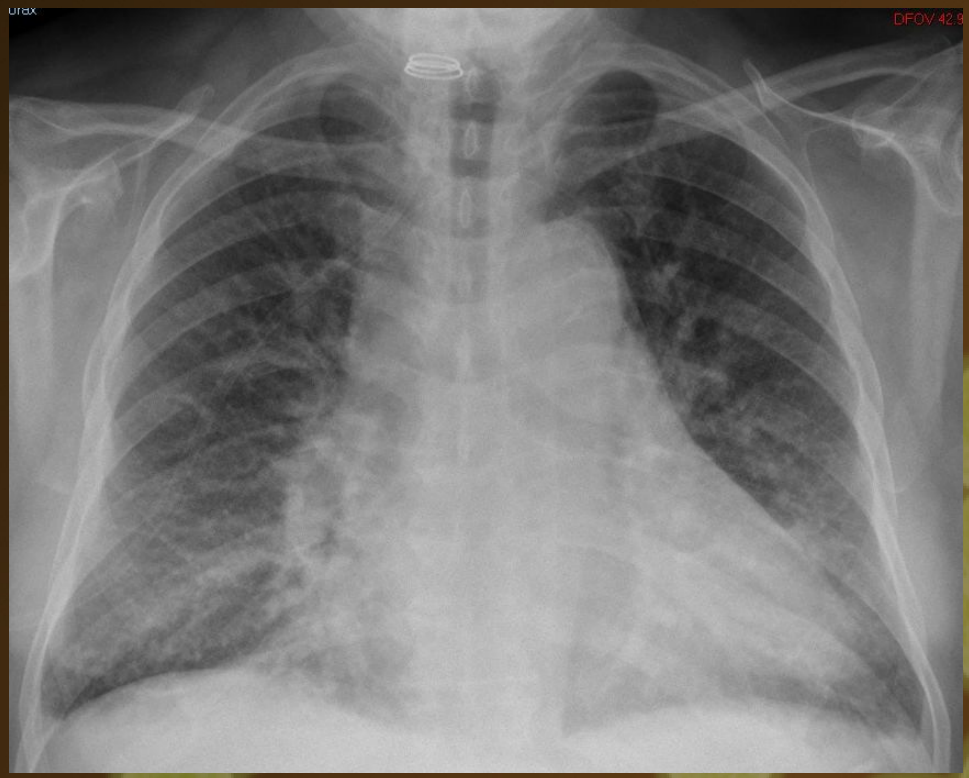

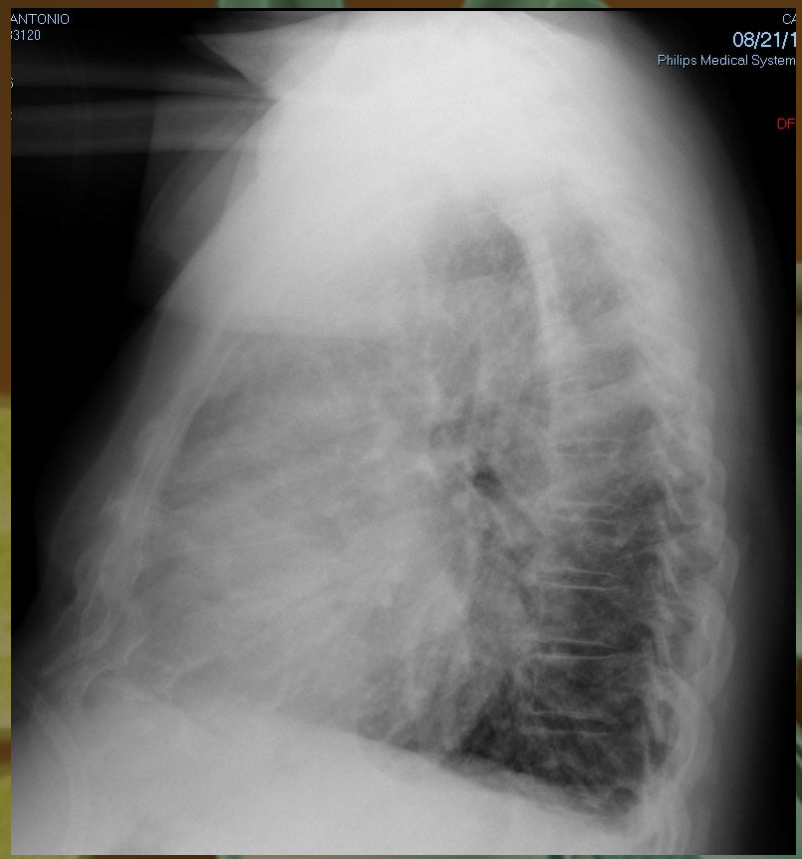

Hb 11 g/dl

Plaq 379000

Leucocitos 15000 (85% N)

PCR 68 mg/L

SEICAV

- Asintomático y sin complicaciones
- ETT: Llenado mitral con trastorno de la relajación, eyección Ao normal, no vegetaciones valvulares
- Hemocultivo de control a los 10 días: Negativos
- Completar 14 días de antibioterapia (4 más)

		S. viridans
Penicilina	S	0.06
Ampicilina	S	
Cefotaxima	S	0.25
Vancomicina	S	
Levofloxacino	S	
Sineg Gentamicina	S	

En 24 horas

Streptococcus viridans

(4 frascos)

48 horas después

Urgencias

- Diagnóstico: Infección respiratoria con insuficiencia cardiaca descompensada
- Se extraen hemocultivos, levofloxacino 500 mg/24 h y ALTA

Haría lo mismo: Completar 14 días de antibioterapia con Levofloxacino

Habria desescalado a amoxicilina completando 14 días visto el antibiograma

El paciente es de ingreso y tratamiento IV ya que tiene una endocarditis

No me fiaría mucho de los hemocultivos de control ni del ecocardiograma

Como son las 13.00 horas lo mandaría a Urgencias para extraccion de analitica y ya que lo valore el compañero que esta de guardia

SEICAV

LOMBARD ST

- 2 semanas: ICC y EPOC reagudizado corticoterapia, deplectivo, no hemocultivos
- 4 semanas: Aumento de disnea habitual, cuadro constitucional y fiebre de horas de evolucion



Urgencias

2 semanas y 4 semanas



72 horas después

Urgencias

Streptococcus viridans

(4 frascos)



Streptococcus viridans

(4 frascos)

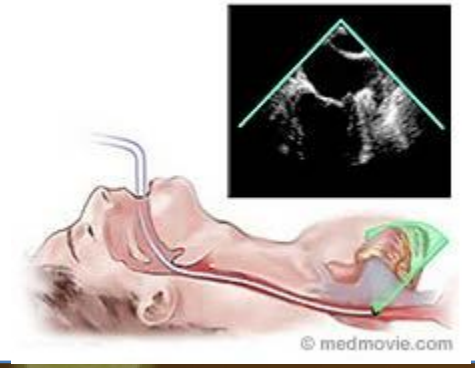

- **Válvula mitral** con gran vegetación de 32 mm en velo posterior que prolapsa hacia la cara auricular
- **Válvula aórtica** esclerosada con vegetación de 8x8 mm que prolapsa hacia tracto de salida de ventrículo izquierdo.
- Insuficiencia mitral y aórtica moderadas

Se inicia tratamiento con Ceftriaxona 2 g/12 horas quedando afebril en 48 horas y mejorando de la disnea

Sesión Médico-Quirúrgica

[redacted]

- Tratamiento médico, germen poco agresivo y no Ins. cardiaca
- Cirugía, insuficiencia valvular en válvulas aórtica y mitral
- Cirugía, vegetacion de gran tamaño
- Tratamiento médico, mal pronóstico quirúrgico por edad y comorbilidades
- Me dejaría llevar por “la fuerza” ella me indicará el camino a seguir

Indicaciones Cirugía	Evidencia
1. Insuficiencia cardiaca	
Insuficiencia valvular grave con insuficiencia cardiaca (Urgente), edema pulmonar refractario o shock cardiogenico (Emergencia)	IB
2. Infección incontrolada	
Absceso, pseudoaneurisma, fistula, vegetacion grande	IB
Hongos o multirresistentes	IC
Hemocultivos persistentemente positivos pese a antibioterapia	IIaB
Protésicas por estafilococos o gram negativas no HACEK	IIaC
3. Prevencion de embolias	
Vegetaciones aisladas muy grandes (>30 mm)	IIaB
Vegetaciones aisladas muy grandes (>15 mm) y sin otra indicacion para cirugía (se prefiere reparación a sustitucion valvular)	IIbC

EuroScore Log 25.6%

Habib G et al. 2015 ESC Guidelines for the management of infective endocarditis. Eur Heart J. 2015 Nov 21;36:3075-128.

Tratamiento médico, germen poco agresivo y no Ins. cardiaca

Cirugía, insuficiencia valvular en válvulas aórtica y mitral

Cirugía, vegetacion de gran tamaño

Tratamiento médico, mal pronóstico quirúrgico por edad y comorbilidades

SEICAV

- Cirugía con recambio Ao y Mi (protesis metálicas)
- Cultivo ambas valvulas negativo
- Completa un total de 35 días de ceftriaxona (8 de ellos postoperatorios)

72 horas después

Urgencias

2 semanas

Urgencias

2 semanas y 4 semanas

Streptococcus viridans

(4 frascos)

2 semanas tras el alta

Asintomatico
Exploracion sin hallazgos
Analitica normal salvo PCR 53 mg/L

Hemocultivos positivos

Enterococo faecium

Iniciar antibiotico inmediatamente, sea una endocarditis o una bacteriemia precisa tratamiento porque tiene dos valvulas protésicas y si es una bacteriemia clinicamente no relevante ya lo suspenderemos tras ETE

Bacteriemia clinicamente no relevante, *E. faecium* al contrario que *E. faecalis* es un germen poco productor de endocarditis, no ha tenido fiebre ni otros datos clínicos para sospechar endocarditis o bacteriemia

Extraer nuevos cultivos sin antibioticos, no precisa antibioterapia de manera urgente

Endocarditis protesica precoz por germen dificilmente tratable (multirresistente), precisará cirugía no sólo antibioterapia

Más que antibiotico o cirugía este hombre necesita una limpieza de karma

Iniciar antibiotico inmediatamente, sea una endocarditis o una bacteriemia precisa tratamiento porque tiene dos valvulas protésicas y si es una bacteriemia clinicamente no relevante ya lo suspenderemos tras ETE

Relevancia clínica: confirmar o descartar por nuevo hemocultivo, el ETE puede ser normal por el corto periodo de inicio, de hecho si un ecocardiograma es normal se recomienda repetirlo **Rohmann S et al. J Am Soc Echocardiogr. 1991;4:465**

Bacteriemia clinicamente no relevante, *E. faecium* al contrario que *E. faecalis* es un germen poco productor de endocarditis, no ha tenido fiebre ni otros datos clínicos para sospechar endocarditis o bacteriemia

Genero *Enterococcus* es productor de endocarditis. *E. faecalis* mucho más frecuente que *E. faecium*: 95 vs 5%. Grupo andaluz: 96.4 vs 3.6%
Chirouze C. Clin Microbiol Infect. 2013; 19:1140

Extraer nuevos cultivos sin antibiótico, no precisa antibioterapia de manera urgente

No prisa por empezar antibioterapia, en 12-24 horas no van a aumentar las complicaciones (salvo sepsis/shock septico) y vamos a conocer a descartar contaminacion (ahorrandonos un largo tratamiento) o conocer el microorganismo responsable no “convirtiendola” en una endocarditis con cultivo negativo

Endocarditis protesica precoz por germen dificilmente tratable (multirresistente), precisa cirugía no sólo antibioterapia

No bacteriemia persistente ni Ecocardiograma ni 5 criterios menores



2 semanas tras el alta

Asintomatico
Exploracion sin hallazgos
Analitica normal salvo PCR 53 mg/dl

Hemocultivos positivos

12 horas

Enterococo faecium

Iniciar antibiotico inmediatamente, sea una endocarditis o una bacteriemia precisa tratamiento porque tiene dos valvulas protésicas y si es una contaminacion ya suspenderemos antibiotico tras realizacion de ETE

Bacteriemia clinicamente no relevante, *E. faecium* al contrario que *E. faecalis* es un germen poco productor de endocarditis, no ha tenido fiebre ni otros datos clínicos para sospechar endocarditis o bacteriemia

Extraer nuevos cultivos sin antibiótico, no precisa antibioterapia de manera urgente

Endocarditis protesica precoz por germen dificilmente tratable (multirresistente), precisa cirugía no sólo antibioterapia

Más que antibiotico o cirugía este hombre necesita una limpieza de karma

- ETE: no se objetivan datos de endocarditis siendo ambas valvulas protesicas normofuncionantes
- Hemocultivo a las 72 h: Negativo

Daptomicina + Ampicilina

2 semanas

		E. faecium
Ampicilina	R	>32
Imipenem	R	>16
Vancomicina	S	≤0.5
Daptomicina	S	2
Ciprofloxacino	R	>8
Linezolid	S	2
Sinerg. Gentamicina	R	

Urgencias

2 semanas y 4 semanas

Streptococcus viridans

(4 frascos)

Resumiendo: Tenemos un paciente de 72 años, diabetico e hipertenso intervenido de recambio bivalvular por endocarditis nativa un mes antes con 12 frascos de hemocultivos positivos a *E. faecium*, ETE normal y buena respuesta a antibioterapia a las 72 horas… ¿Que actitud tomarías?

Bacteriemia primaria por *E. faecium*, no se ha encontrado foco de la misma, 14 días de tratamiento antibiotico

No se puede descartar endocarditis protésica precoz, 6-8 semanas de tratamiento

Haría un PET para confirmar/descartar el diagnóstico de endocarditis y en función del resultado decidiria tratamiento

Con 12 frascos positivos y sin haber encontrado otro foco alternativo el paciente tiene una endocarditis y precisa cirugía para evitar complicaciones mayores (endocarditis protésica precoz por germen resistente)

Mejor no contesto que la gente ve por cual me decanto, me gustaba más lo del televoto que era anonimo

Bacteriemia primaria por *E. faecium*, no se ha encontrado foco de la misma, 14 días de tratamiento antibiotico

No se ha descartado completamente endocarditis como foco ya que el ETE habria que repetirlo pasados unos días si persiste la sospecha **Rohmann S et al. J Am Soc Echocardiogr. 1991;4:465 y Guías American Heart Association/IDSA 2015 y European Society of Cardiology 2015**

No se puede descartar endocarditis protésica precoz, 6-8 semanas de tratamiento

Endocarditis posible (1 criterio mayor y 1 criterio menor) sin otra alternativa diagnóstica **Li JS. Clin Infect Dis. 2000; 30:633-8.**

Haría un PET para confirmar/descartar el diagnóstico de endocarditis y en función del resultado decidiria tratamiento

Paciente intervenido hace tres semanas, la respuesta inflamatoria del postoperatorio inmediato hace difícil la interpretacion del las imágenes **Erba PA. J Nucl Med. 2012;53:1235–43.**

Con 12 frascos positivos y sin haber encontrado otro foco alternativo el paciente tiene una endocarditis y precisa cirugía para evitar complicaciones mayores (endocarditis protésica precoz por germen resistente)

Endocarditis posible. EPP cirugía sólo si *S. aureus* o gram negativos No HACEK (IIaC) en Europea en americana ni se contempla. Multirresistentes (IC) pero es sensible a vancomicina



[redacted]manas

Daptomicina

HEMOCULTIVOS NEGATIVOS A LAS 2 SEMANAS Y A LOS 2 Y 6 MESES

HOSPITAL DE DÍA

6 semanas Daptomicina

2 semanas

		E. faecium
Ampicilina	R	>32
Imipenem	R	>16
Vancomicina	S	≤0.5
Daptomicina	S	2
Ciprofloxacino	R	>8
Linezolid	S	2
Sinerg. Gentamicina	R	

Urgencias

2 semanas y 4 semanas

Streptococcus viridans

(4 frascos)

LOMBARD ST