Facultat de Medicina
Campus Clínic
Universitat de Barcelona
Barcelona
29 y 30 Septiembre 2017

VI Congreso SEICAV
Sociedad Española de Infecciones Cardiovasculares

Caso clínico interactivo:
Aneurismas micóticos múltiples en un paciente con una endocarditis nativa mitroaórtica por Enterococcus.

Hospital Universitario Virgen Macarena

SEICAV
Sociedad Española de Infecciones Cardiovasculares

Servicio Andaluz de Salud
CONSEJERÍA DE SALUD
área hospitalaria virgen macarena

Irene Méndez Santos
Unidad de Técnicas Diagnósticas por Imagen
Servicio de Cardiología
Hospital Universitario Virgen Macarena. Sevilla

Enfermedad actual

Varon 80 años.

1.Junio 2015. URGENCIAS

- **Fiebre** intermitente y astenia hacía un mes
- Hb 9,5 d/l PCR 185 mg/L. Orina normal
- **Amoxicilina+clavulanico** oral
- Hemocultivos: ***Enterococcus faecalis*** Urocultivo negativo
- Derivado a CCEE de MI: Afebril . Astenia. Hg. 9,7 g/dl → ***Sindrome Anémico Crónico***

2. Sept 2015. URGENCIAS

- **Tumoración dolorosa con impotencia funcional MID** y **fiebre**
- EO: edema indurado en muslo derecho

  Ecodoppler MID: infiltración líquida a nivel de vasto interno derecho sin signos de TVP → ***Hematoma de probable origen traumatico***
- **Amoxicilina+clavulánico oral**

Enfermedad actual

3. Sept 2015. URGENCIAS. INGRESO

- Persistencia **tumoración dolorosa MID** y **fiebre** intermitente. Astenia CCEE: Reumatologia. **INGRESO.**
  - AFEBRIL
  - PC: Hb 7,4 g/dl PCR 129 mg/L. Ecografia de MID.TAC toraco-abdominal, Rx tx , gastrosocopia, y colonoscopia. Afebril

  → ***Hematoma postraumatico vasto interno***

4. Oct 2015. URGENCIAS

- **Dolor, tumoración en MSD.** Persiste dolor y tumoración MID
- Afebril
- Ecodoppler:
  - ***Pseudoaneurisma arteria radial*** dcha (4,2x2,3 cm).

  → Se atribuye a complicacion de via venosa periferica durante el ingreso

En resumen…

- Varón de 80 años, con buena calidad de vida
- Episodios de **fiebre intermitente** desde hace **6 meses**, sin foco aparente, en los que se ha obtenido un hemocultivos positivo para ***Enterococcus faecalis,*** actualmente AFEBRIL. 2 ciclo tto ATB: amox-clav
- Diagnosticado de ***hematoma postraumático*** en vasto interno de MID y ***pseudonaeurisma radial yatrógeno*** en MSD
- 4 visitas a urgencias**,** 2 CCEE , 1 ingreso
- Actualmente en urgencias…

¿¿¿QUE HACEMOS ?????

¿¿¿QUE HACEMOS ?????

A. Nuevos hemocultivos, es posible que exista bacteriemia

B. Arteriografia, para confirmar y tratar el pseudoaneurisma

C. Ecocardiografia, a pesar de que no existen datos de cardiopatía previa

D. Todo lo anterior

¿¿¿QUE HACEMOS ?????

D. Todo lo anterior

QUE HICIMOS…

B. Arteriografia, para confirmar y tratar el pseudoaneurisma

Con el dco de ***hematoma postraumático en MID y pseudoaneurisma de arteria radial yatrógeno*** →

se contactó con el S. Endovascular para realizar una **ARTERIOGRAFIA** y valorar anatomía y tto percutáneo

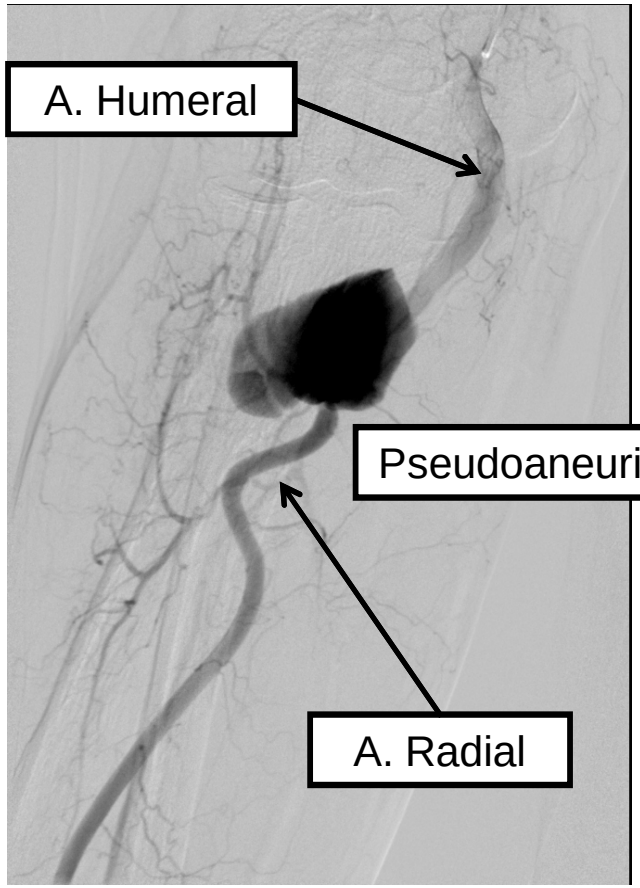



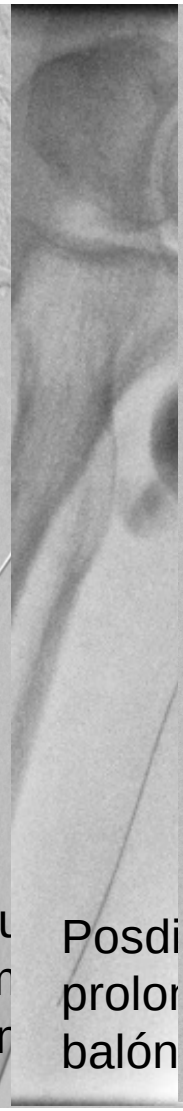

Dr. Cesar Carrascosa
Servicio Hemodinamica y endovascular

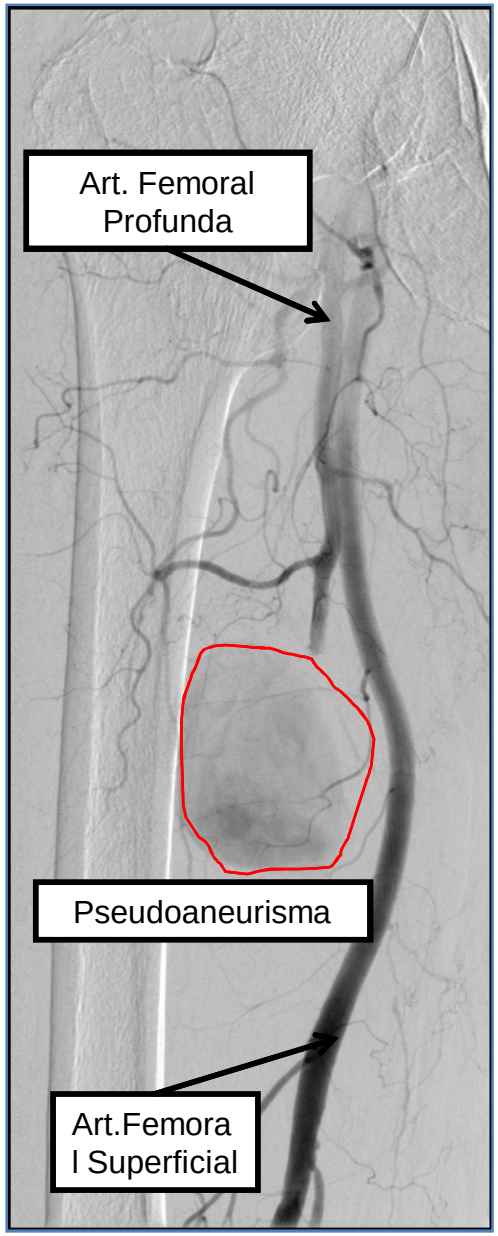

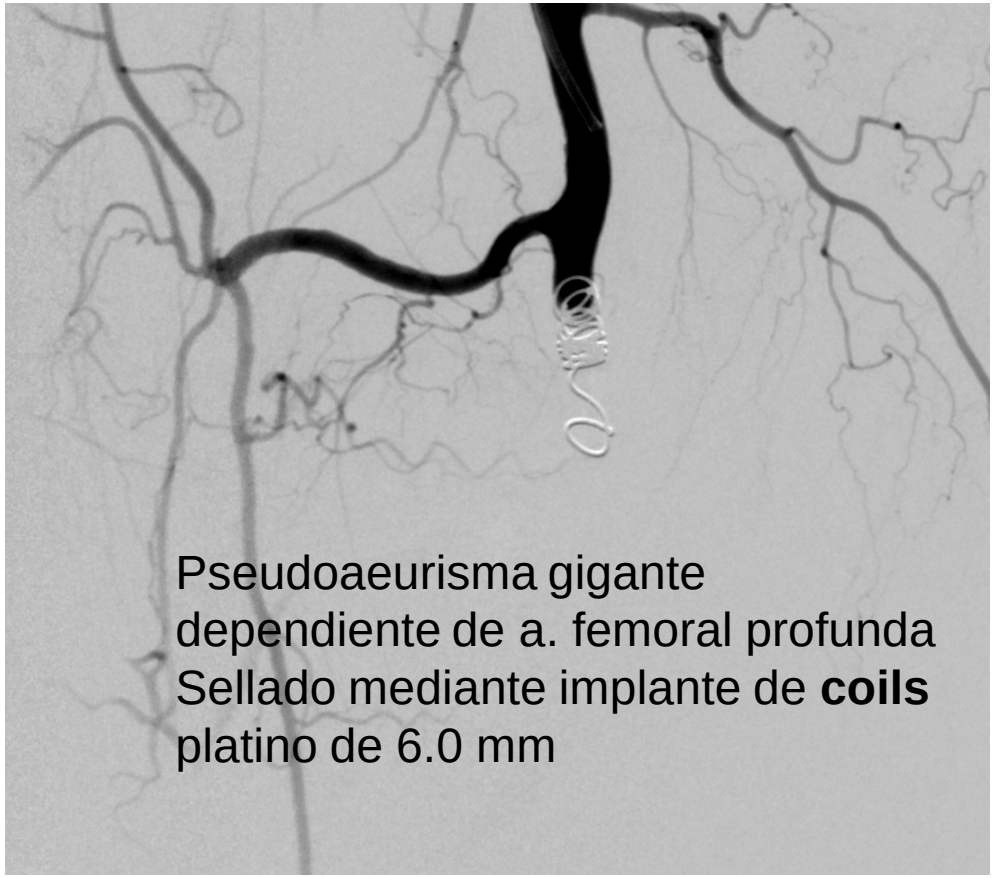

- Afebril y asintomático
- Hemocultivo: E. Faecalis
- Se contacta con **Servicio de Infeccioso** → solicita ETT

ETT: Nov 2015

(6meses después del inico de los síntomas)

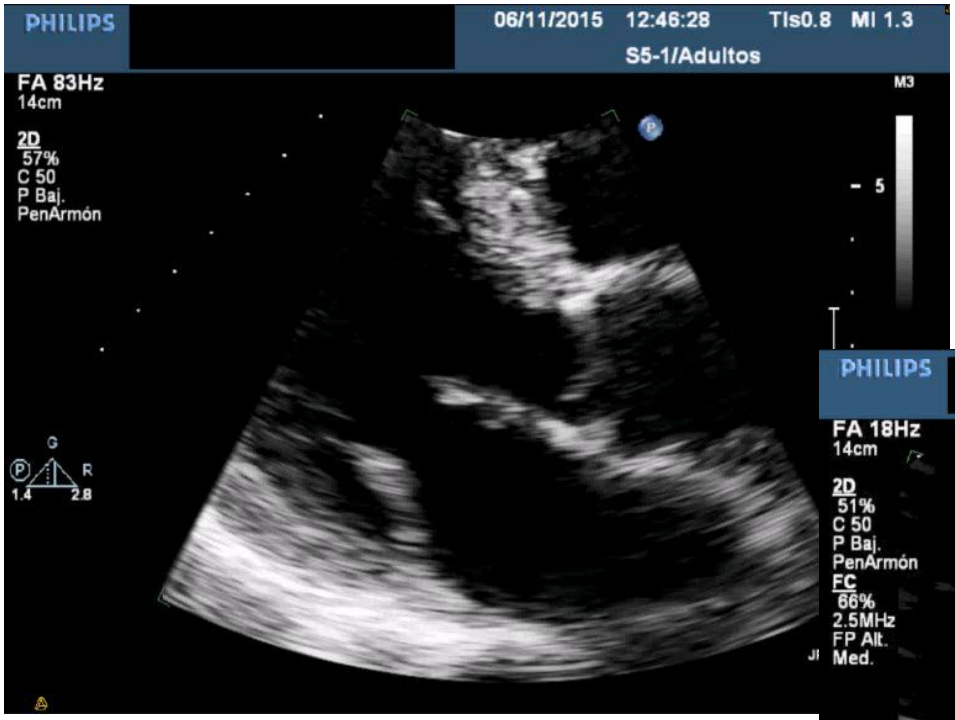

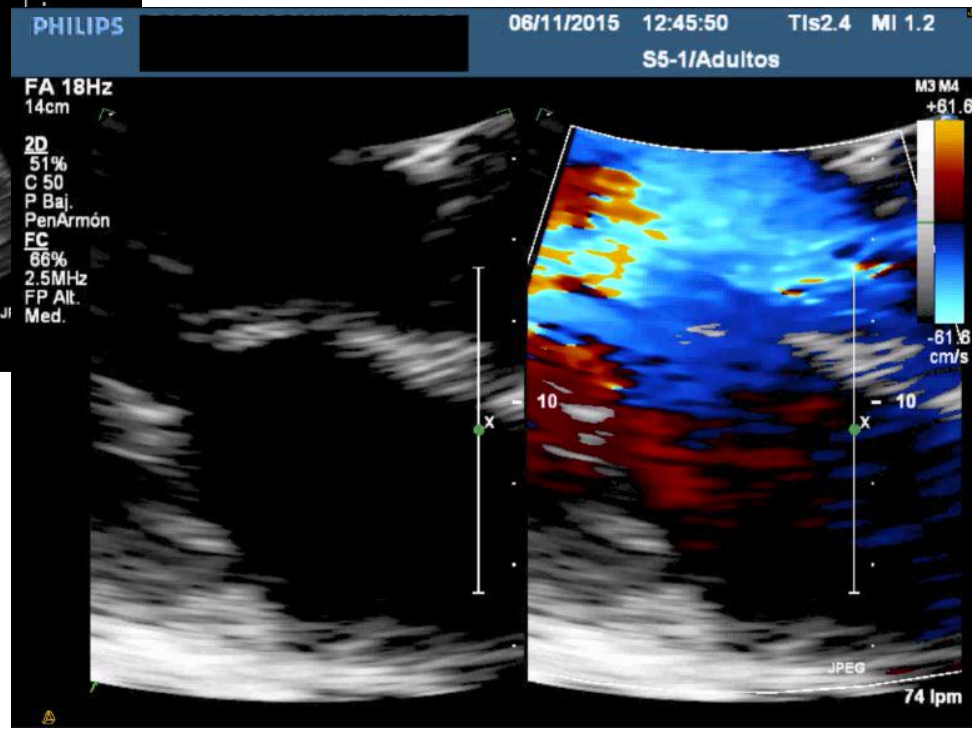

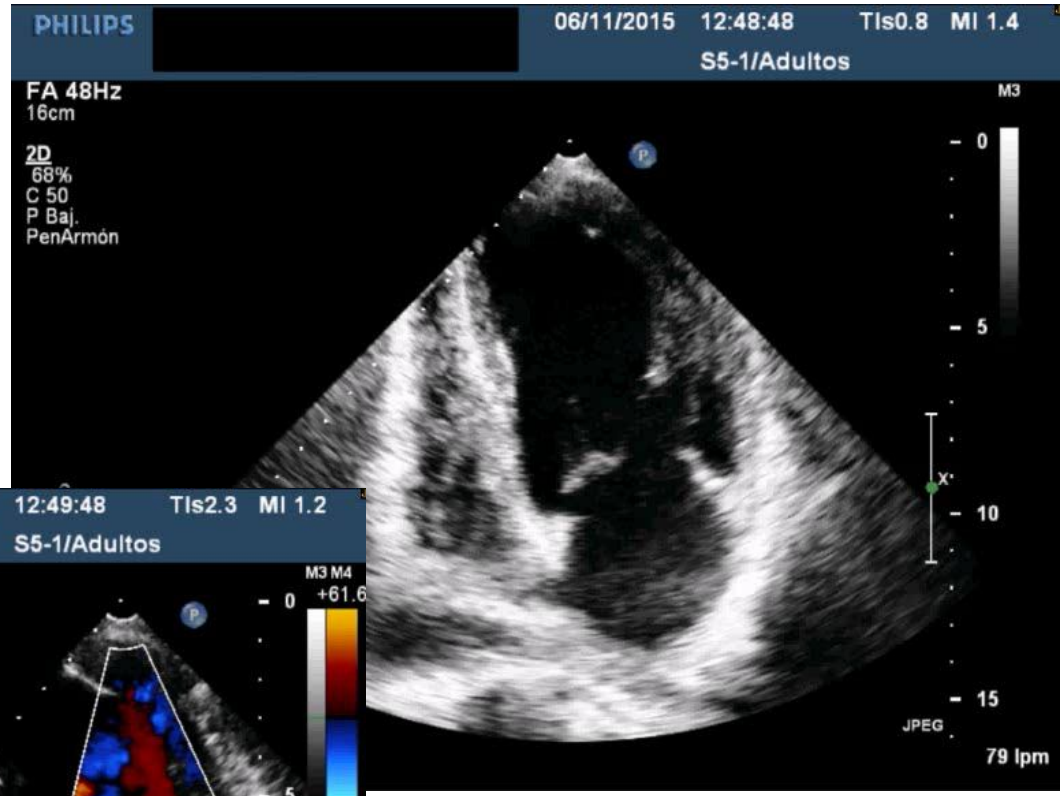
PHILIPS
[redacted]
06/11/2015 12:48:48 TIs0.8 MI 1.4
S5-1/Adultos
FA 48Hz
16cm
2D
68%
C 50
P Baj.
PenArmón
M3
0
5
10
15
JPEG
79 lpm

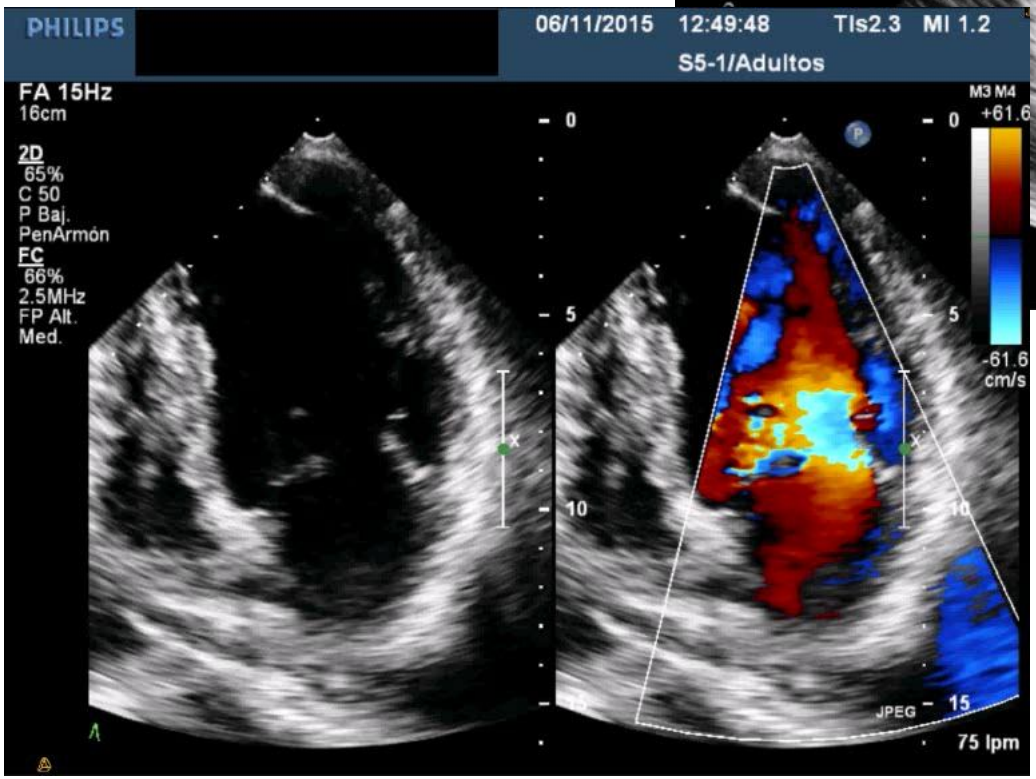
PHILIPS
[redacted]
06/11/2015 12:49:48 TIs2.3 MI 1.2
S5-1/Adultos
FA 15Hz
16cm
2D
65%
C 50
P Baj.
PenArmón
FC
66%
2.5MHz
FP Alt.
Med.
M3 M4
+61.6
-61.6
cm/s
0
5
10
15
JPEG
75 lpm

•Endocarditis valvular aortica sobre válvula nativa con IAO mod-severa.
•Endocarditis valvular mitral sobre valvula nativa con IM severa por posible rotura de cuerdas y aneurisma perforado del velo anterior
• VI dilatado con función sistólica conservada
• Sin datos de HTP

Nov 2015. INGRESO

- EA: Afebril. Sin dolor en los miembros tratados .
- EO: Soplo sistólico. Sin signos de ICC.
- PC:
  - Hemocultivos: (4/4) *E faecalis*
  - Ecodoppler MSD/MID: colecciones heterogeneas sin flujo en su interior
- **Ampicilina 2gr c/4h +ceftriaxona 2 gr c/12 IV 6 sem**

  (tras un periodo de hospitalización el tto se completo de forma domiciliaria)

- Segumieto: Asintomático y afebril
- TODO PARECIA IR BIEN …

Febrero 2016 (3meses más tarde). REVISION CCEE

- Asintomático sin signos de ICC
- EO: soplo sistólico similar a previo
- PC: Hb: 11,4 g/dl, PCR 2,9 mg/L.

Hemocultivos: (8/8) *E faecalis*

¿QUÉ TIENE AHORA EL PACIENTE?

¿QUÉ HARIAMOS AL RESPECTO?

¿QUÉ TIENE AHORA EL PACIENTE? ¿QUÉ HARIAMOS AL RESPECTO?

A. Es una recidiva por fracaso del tto previo. Modificamos el tto antibiotico a **ampicilina + aminoglucosido**.

B. Es una recidiva de los aneurismas micóticos. Reintroducimos tto con ampicilina+ceftriaxona y solicitamos una prueba de imagen que confirme el diagnostico

C Es una recidiva de la endocarditis. Reintroducimos tto con ampicilina+ceftriaxona e indicamos cirugía.

D. Es una bacteriemia por enteroco de otro origen. El paciente está asintomático. Tto con ampicilina y seguimiento.

¿QUÉ TIENE AHORA EL PACIENTE? ¿QUÉ HARIAMOS AL RESPECTO?

B. Es una recidiva de los aneurismas micóticos. Reintroducimos tto con ampicilina+ceftriaxona y solicitamos una prueba de imagen que confirme el diagnostico

C Es una recidiva de la endocarditis. Reintroducimos tto con ampicilina+ceftriaxona e indicamos cirugía.

¿QUÉ TIENE AHORA EL PACIENTE?
¿QUÉ HARIAMOS AL RESPECTO?

Febrero 2016. INGRESO REGLADO

- Reinicio de ATB: **ampicilina + ceftriaxona**. 6 semanas
- El paciente permanece asintomatico y sin signos de ICC. **Negativización de los cultivos a la semana de tto**
- SPECT (Tc99m HMPAO) sin captación a nivel radial, femoral ni otras localizaciones.
- Nueva ETT+ ETE para valorar evolucion de las lesiones y posibles complicaciones

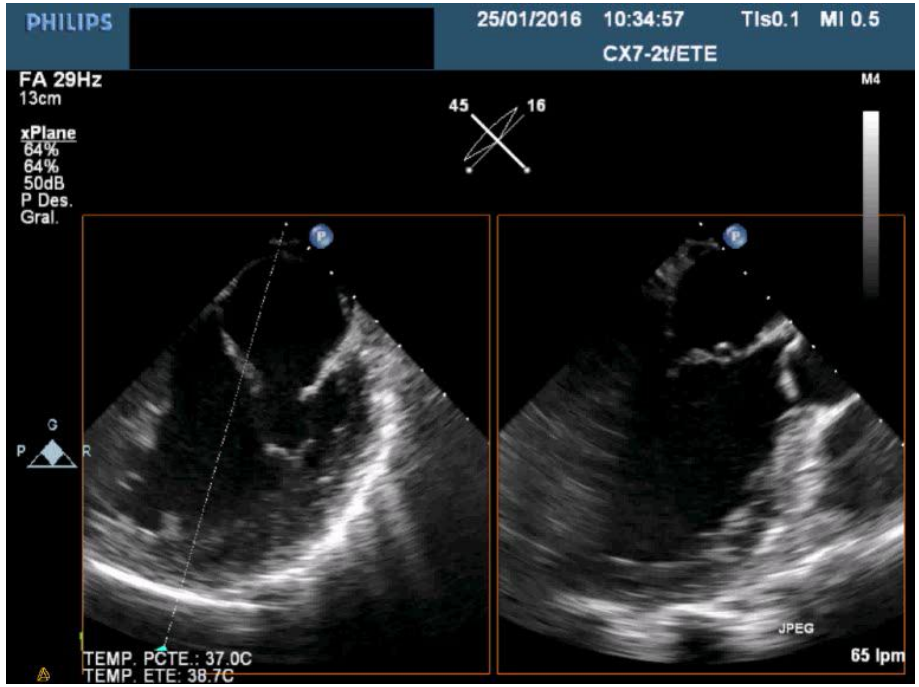
PHILIPS
[redacted]
25/01/2016 10:34:57 TIs0.1 MI 0.5
CX7-2t/ETE
FA 29Hz
13cm
xPlane
64%
64%
50dB
P Des.
Gral.
45
16
M4
JPEG
65 lpm
TEMP. PCTE.: 37.0C
TEMP. ETE: 38.7C

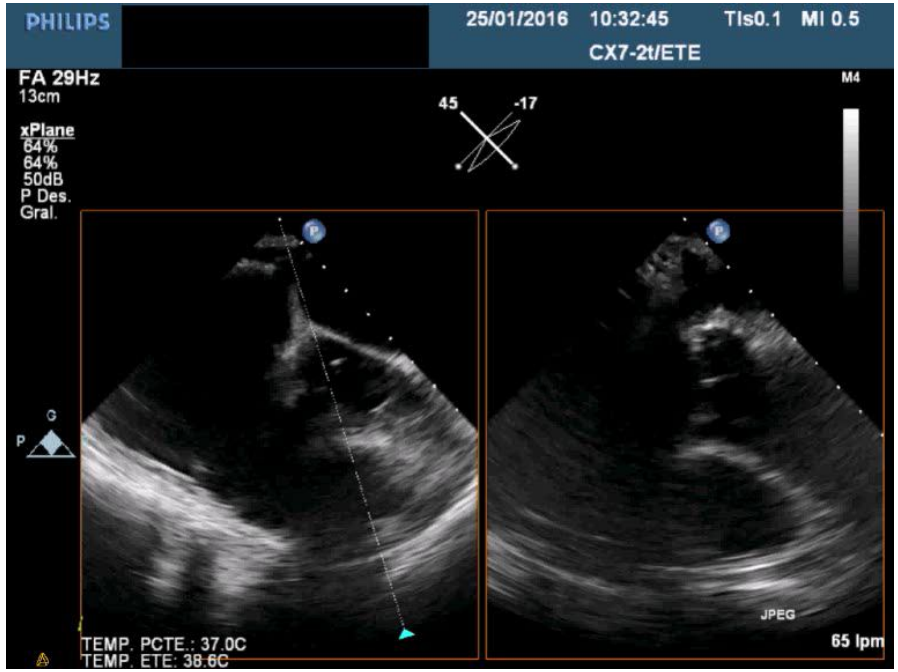
PHILIPS
[redacted]
25/01/2016 10:32:45 TIs0.1 MI 0.5
CX7-2t/ETE
FA 29Hz
13cm
xPlane
64%
64%
50dB
P Des.
Gral.
45
-17
M4
JPEG
65 lpm
TEMP. PCTE.: 37.0C
TEMP. ETE: 38.6C

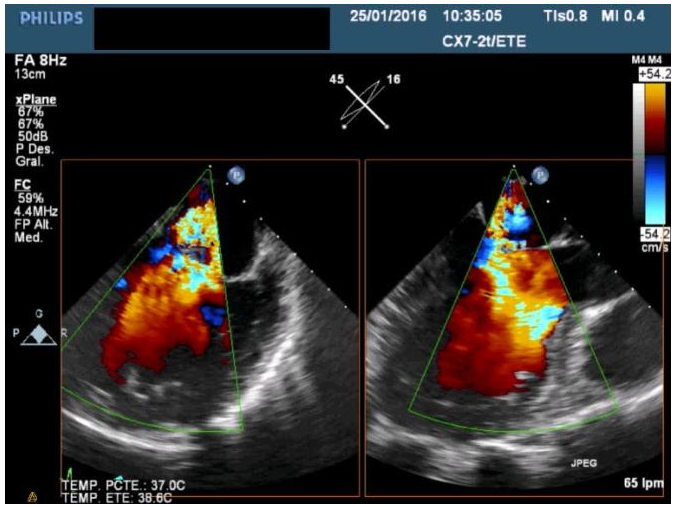
PHILIPS
[redacted]
25/01/2016 10:35:05 TIs0.8 MI 0.4
CX7-2t/ETE
FA 8Hz
13cm
xPlane
67%
67%
50dB
P Des.
Gral.
FC
59%
4.4MHz
FP Alt.
Med.
45
16
M4 M4
cm/s
JPEG
65 lpm
TEMP. PCTE.: 37.0C
TEMP. ETE: 38.6C

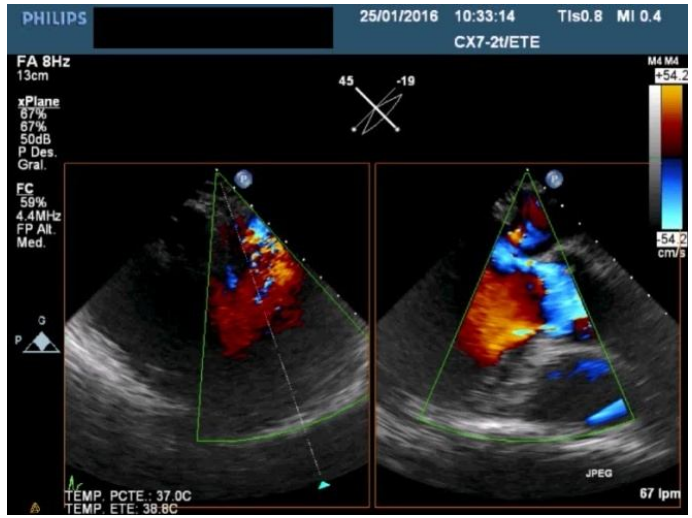
PHILIPS
[redacted]
25/01/2016 10:33:14 TIs0.8 MI 0.4
CX7-2t/ETE
FA 8Hz
13cm
xPlane
67%
67%
50dB
P Des.
Gral.
FC
59%
4.4MHz
FP Alt.
Med.
45
-19
M4 M4
cm/s
JPEG
67 lpm
TEMP. PCTE.: 37.0C
TEMP. ETE: 38.8C

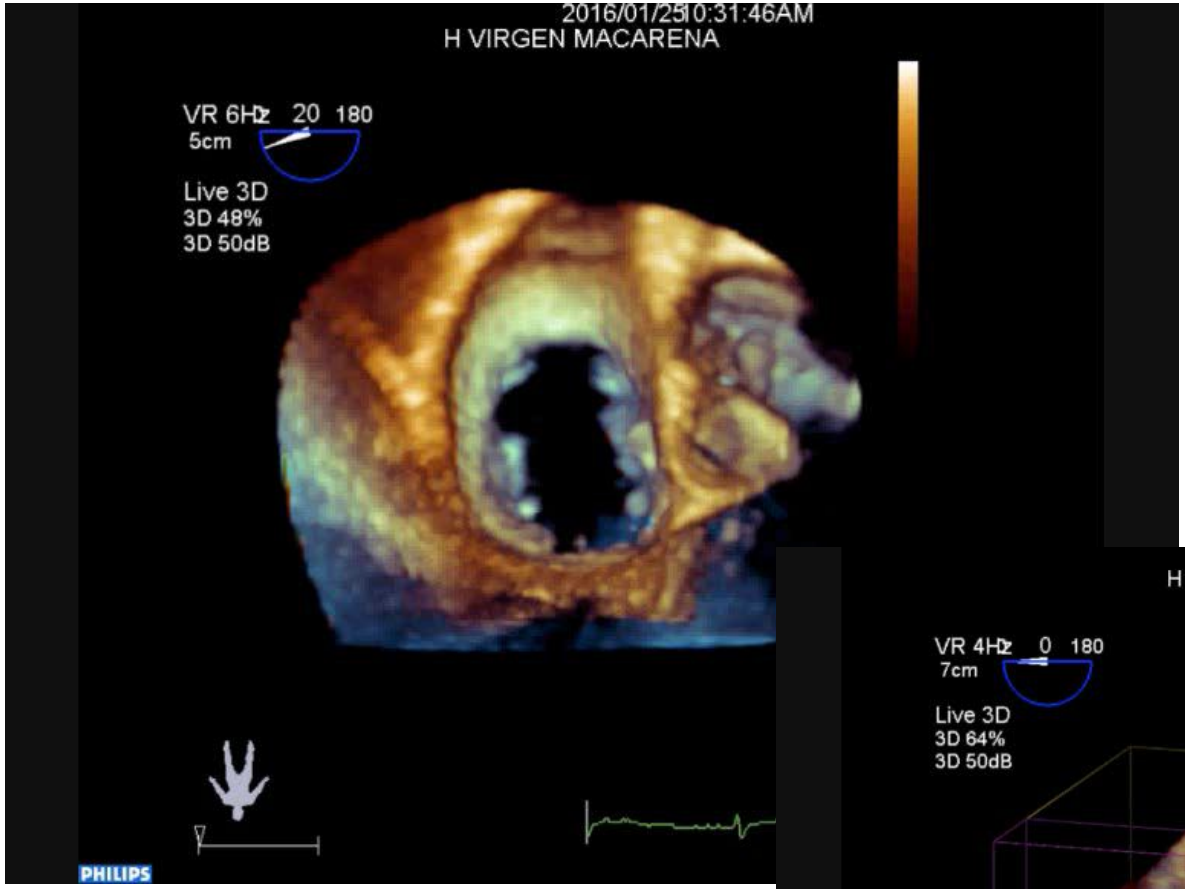
2016/01/25 10:31:46AM
H VIRGEN MACARENA
VR 6Hz 20 180
5cm
Live 3D
3D 48%
3D 50dB
PHILIPS

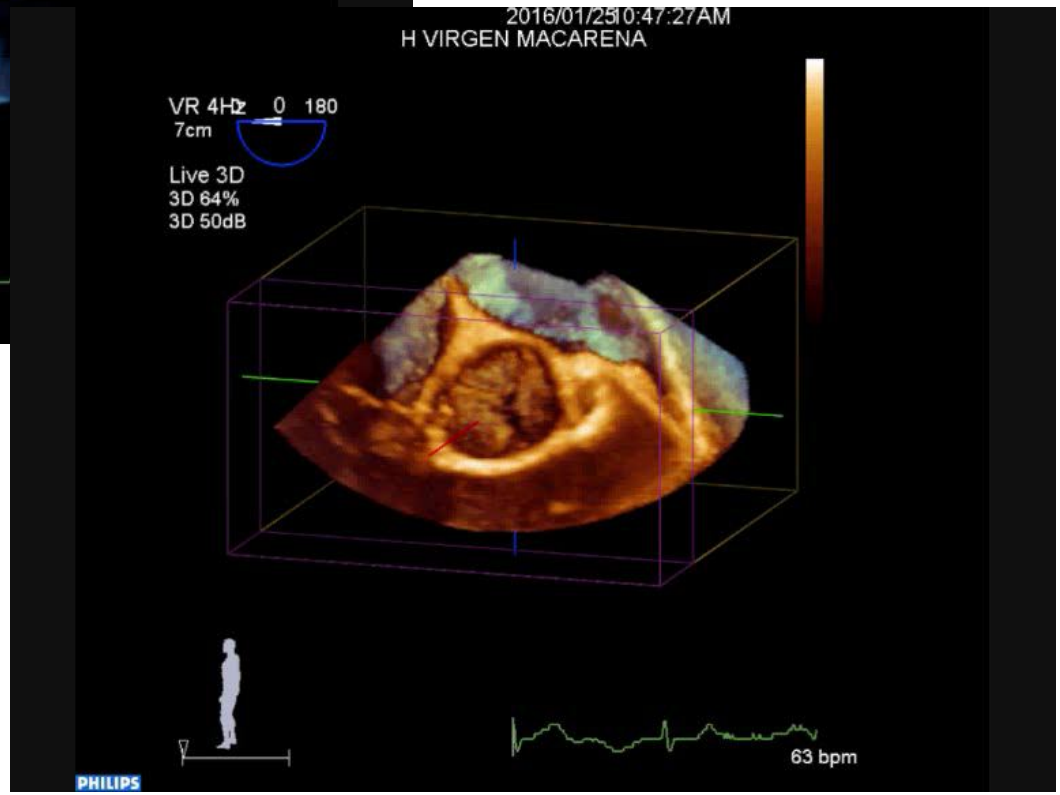
2016/01/25 10:47:27AM
H VIRGEN MACARENA
VR 4Hz 0 180
7cm
Live 3D
3D 64%
3D 50dB
63 bpm
PHILIPS

- Varón de 80 años, con buena calidad de vida. Asintomatico
- Dco: **Endocarditis mitral y aórtica nativas por *Enterococcus faecalis*** complicada con*:*
  - **Aneurismas micóticos** arteria radial y femoral derechas tratados percutaneamente
  - **Insuficiencias mitral y aórtica severas** con progresion de los diametros ventriculares e HTP
  - Recidiva tras primer ciclo de antibióticos

→SESIÓN MQ. **TTO QUIRÚRICO ELECTIVO:**

SUSTITUCIÓN VAO por VA biologica + REPARACION MITRAL reseccion aneurisma roto a nivel de A2-A3 , y posterior cierre con parche pericardio, 4 neocuerdas PTFE a este nivel + anuloplastia.

Evolución final

- Evolucion postoperatoria sin complicaciones.
- Completó otras 6 semanas de tto Ampicilina+ceftriaxona
- Cultivos valvulares negativos

DIC 2016

- Asintomático e independiente.
- Hemocultivos postratamiento negativos
- ETT Protesis biologica aortica normofuncionante.

Reparación valvular mitral con IM residual moderada

ANEURISMAS MICOTICOS

- Complicación infrecuente (1-5%)
- Etiopatogenia: **emb. septicos a los vasa vasorum**→AP pseudoaneurismas
- Localización: intracraneal (>50%)
- **Riesgo de rotura y sangrado**.
  - Se desconocen predictores (el tamaño no es un FR).
  - Precoces y tardias
- **Diagnóstico** con técnicas de imágen
- Se asocian a retraso en el dco y tto
- No existe consenso sobre su **manejo**
  - Tratamiento antibiótico prolongado
  - Diferentes abordajes quirúrgicos o endovascular

Symptomatic Peripheral Mycotic Aneurysms Due to Infective Endocarditis

A Contemporary Profile

Isabel González, MD, Cristina Sarriá, MD, PhD, Javier López, MD, PhD, Isidre Vilacosta, MD, PhD, Alberto San Román, MD, PhD, Carmen Olmos, MD, Carmen Sáez, MD, Ana Revilla, MD, PhD, Miguel Hernández, MD, Jose Luis Caniego, MD, and Cristina Fernández, PhD

Medicine • Volume 93, Number 1, January 2014

AHA SCIENTIFIC STATEMENT

Vascular Graft Infections, Mycotic Aneurysms, and Endovascular Infections

A Scientific Statement From the American Heart Association

Circulation. 2016;134:e412-e460.

REINFECCIONES

- El riesgo de recurrencia 2-6%
- **Recidiva**: mismo microorganismo

  Reinfección: microorganismo diferente

  (cuando se aisla la misma especie →tec moleculares aunque se asume periodo de 6 meses para distinguirlas)

FACTORES ASOCIDADOS

- Tto antibiotico inadecuado o m.organismos resistentes
- Dialisis
- ADVP
- La extension perianular y la endocarditis protésica
- Cultivos valvulares positivos
- Focos de infeccion metastásicos persistentes

Repeat endocarditis: analysis of risk factors based on the International Collaboration on Endocarditis – Prospective Cohort Study

L. Alagna[1], L. P. Park[2], B. P. Nicholson[2], A. J. Keiger[2], J. Strahilevitz[4], A. Morris[5], D. Wray[6], D. Gordon[7], F. Delahaye[8], J. Edathodu[9], J. M. Miró[10], N. Fernández-Hidalgo[11], F. M. Nacinovich[12], R. Shahid[13], C. W. Woods[2], M. J. Joyce[2], D. J. Sexton[14] and V. H. Chu[14]

Clin Microbiol Infect 2014; **20:** 566–575

CONCLUSIONES

- Los **ANEURISMAS MICÓTICOS PERIFÉRICOS** son una complicación de la endocarditis infecciosa poco frecuente pero pueden ser la **presentación inicial** por lo que hace falta un alto nivel de sospecha clínica.

- Desconocemos las causas de **recidivas** a pesar de tto médico correcto especialmente en pacientes sin factores predisponentes

Muchas gracias

Hospital Universitario
Virgen Macarena