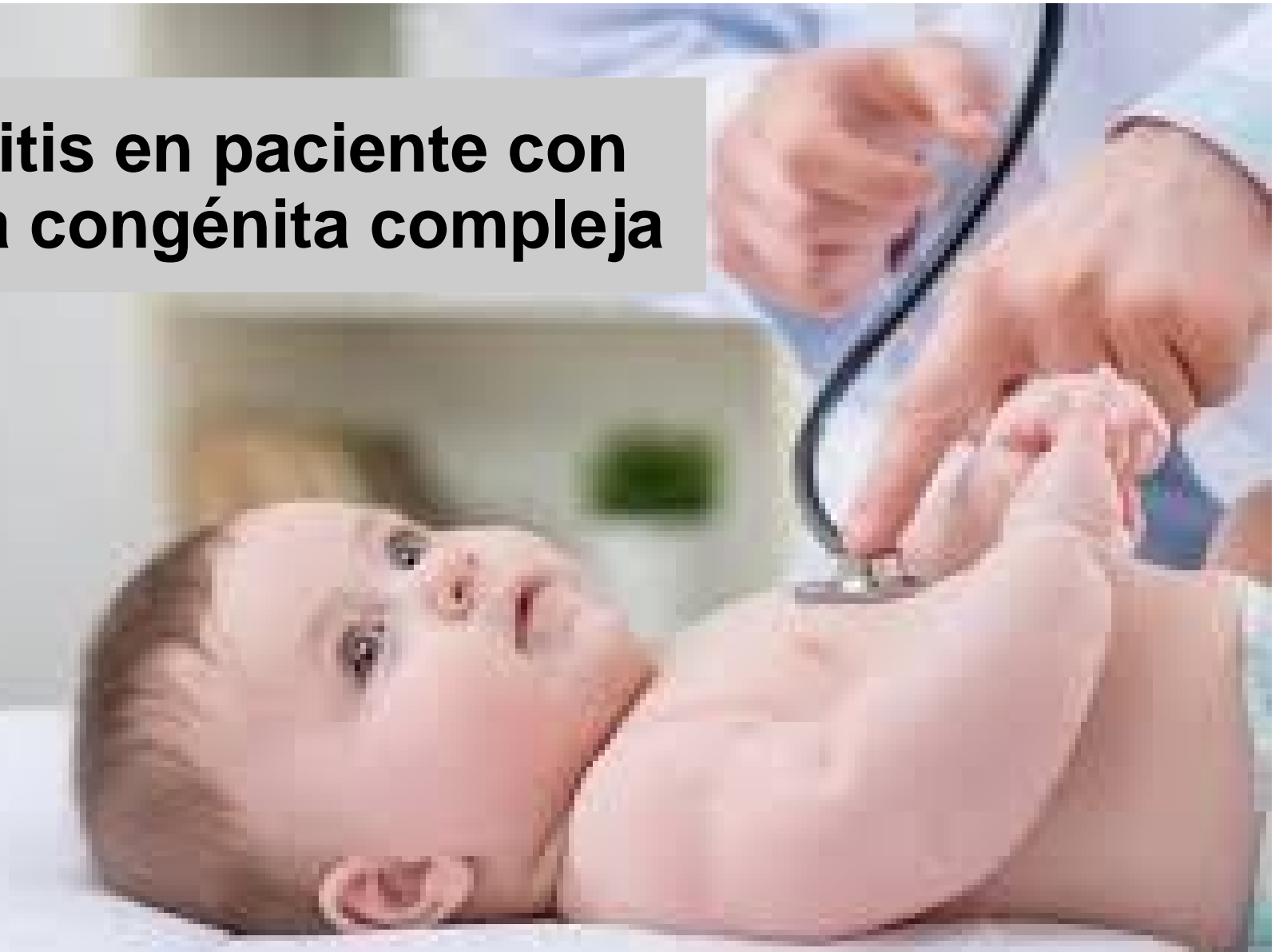

Endocarditis en paciente con cardiopatía congénita compleja



Antecedentes

- ❑ Mujer de 23 años (mayo 2018)
- ❑ Cianosis neonatal: CIV amplia con atresia pulmonar y ramas no confluentes con colaterales estenóticas sin hipertensión pulmonar:
- ❑ Arco aórtico derecho: Una colateral de la aorta descendente perfunde la arteria pulmonar derecha, con zona de estenosis en su origen.
- ❑ La arteria pulmonar izquierda recibe sangre de una colateral que se origina en la base del tronco braquicefálico izquierdo. Las cuatro venas pulmonares son normales y drenan en la aurícula izquierda.
- ❑ Endocarditis en 2003 por *S.* del grupo *viridans*, en 2007 por *S. bovis*, en Agosto del 2009 por *S. mitis* y de nuevo por *Streptococcus* del grupo *viridans* en noviembre 2013.
- ❑ Amigdalectomía en marzo del 2003 y refiere limpieza bucal en Diciembre 2017 (con profilaxis ATB)

Clinica actual

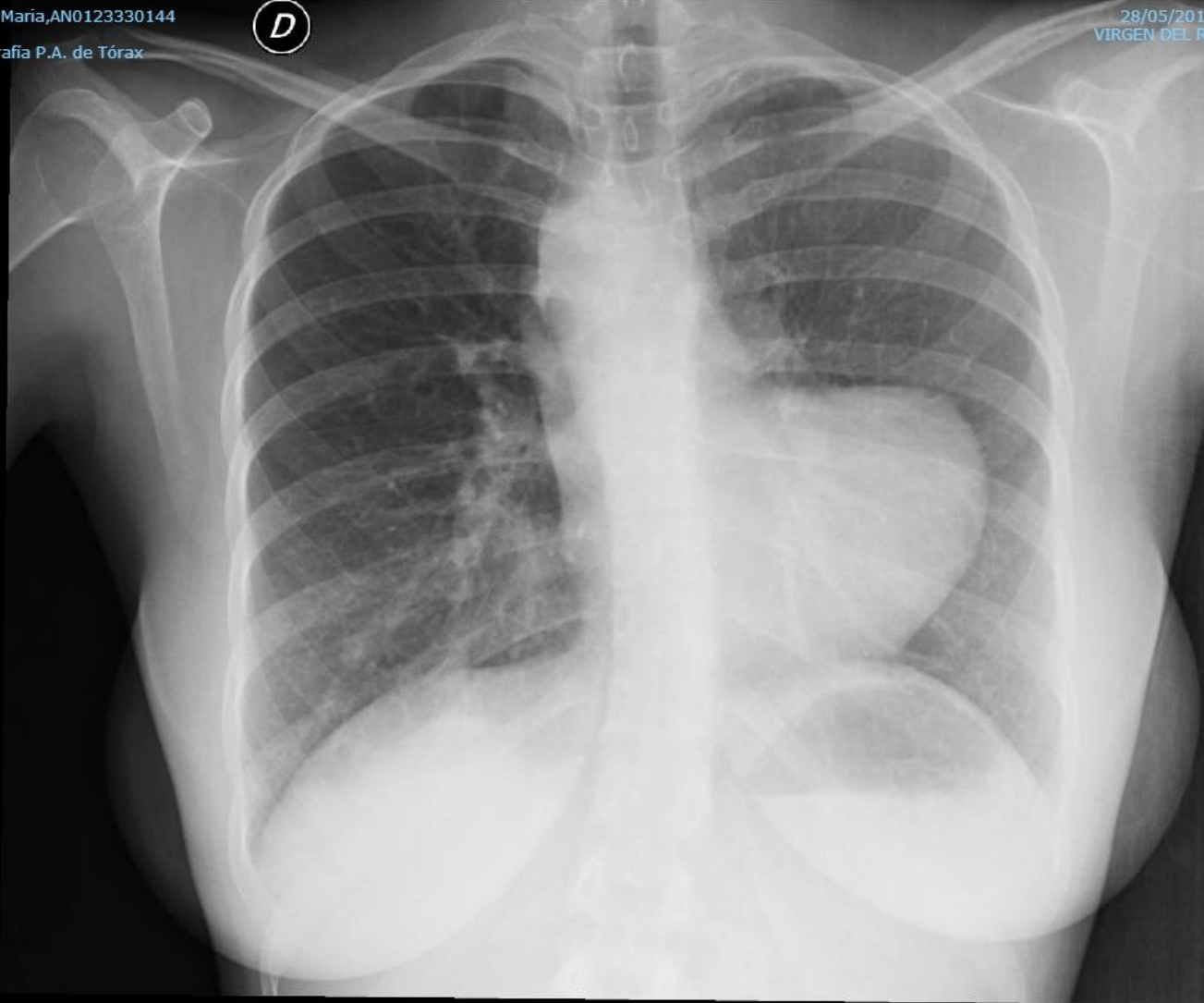
- ❑ Refiere desde hace **seis días** fiebre termometrada de 38,8°C acompañada de tiritona y sudoración nocturna. No pérdida de apetito ni pérdida de peso. Solo ha tomado paracetamol
- ❑ **Exploración:** A su llegada aceptable estado general, consciente y orientada, eupneica en sedestación y en decúbito, TA 104/65 mmHg, FC 67 lpm, FR: 16-20 rpm, Sat 78% sin aporte (normalmente 75-80%), con su habitual cianosis distal. ACR corazón rítmico, con soplo sistólico (ya conocido), auscultación pulmonar limpia. Abdomen normal. No lesiones en astilla en las manos ni en los pies.
- ❑ Hemograma con 8.200 leucocitos/mm³, 15.9 g/dl Hg y 202.00 plaquetas/mm³
- ❑ Glucosa, Urea, creatinina, iones sin alteraciones
- ❑ Rx de tórax inicial sin hallazgos en parénquimas pulmonares
- ❑ Se toman hemocultivos seriados

Historial de paciente (20)

Fernandez Peinado, Celia Maria, AN0123330144
Acc.: 84495249
Desc. del estudio: Radiografía P.A. de Tórax
Desc. de la serie: PA
1 - 1 (TODO)
Con pérdida (1:19)

D

28/05/2018 02:51:16 p. m.
VIRGEN DEL ROCÍO - GENERAL
C:2048 A:4096
Zoom: 33%



Informes de pacientes



Carestream Vue Motion - Windows Internet Explorer

Hola Cesar Aristides Alarcon Gonzalez

Buscar paciente **Fernandez Peinado, C...**

ID del paciente: **AN0123330144** Fecha de nacimiento: **31/08/1995** Sexo: **Femenino** Visualizador avanzado

Fernandez Peinado, Celia Maria, AN0123330144
Acc.: 84495248
Desc. del estudio: Radiografía Lateral de Tórax
Desc. de la serie: LATERAL
2 - 1 (TODO)
Con pérdida (1:27)

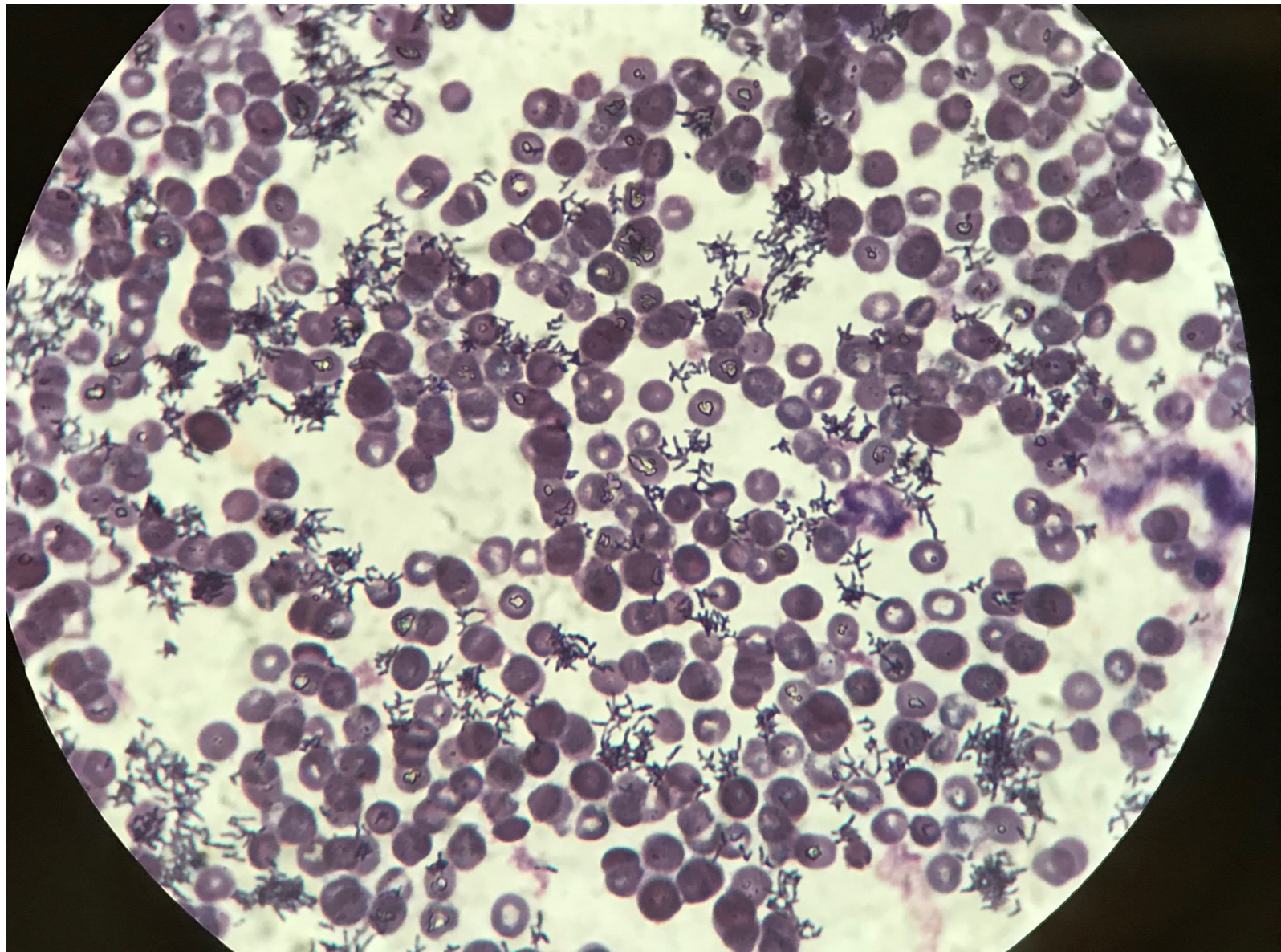
28/05/2018 02:52:59 p. m.
VIRGEN DEL ROCÍO - GENERAL
C:2048 A:4096
Zoom: 27%



Historial de paciente (20) Informes de pacientes

Navigation icons: Home, Back, Forward, Search, Hand, Rotate, Refresh, Play

ES 16:22 30/05/2018



Rothia aeria

- ❑ Bacilo pleomórfico gram-positivo (familia *Micrococcaceae*). El género *Rothia* (*Genevieve D. Roth*) tiene dos subtipos relevantes: *Rothia dentocariosa* y *Rothia mucilaginoso*, colonizantes habituales de la boca e implicadas en la caries y enfermedad periodontal, así como en múltiples enfermedades (incluida endocarditis)
- ❑ *Rothia aeria* fue descubierta en 2004, en un muestreador de aire y agua de la estación espacial rusa MIR-1
- ❑ Produce de manera excepcional patología en humanos, normalmente con trastornos inmunes: abscesos, neumonía, sepsis neonatales, artritis, endocarditis (10 casos en la literatura)
- ❑ En los casos de EI se destaca un importante potencial embolígeno y complicaciones neurológicas derivadas de ello
- ❑ Normalmente sensible a múltiples ATB

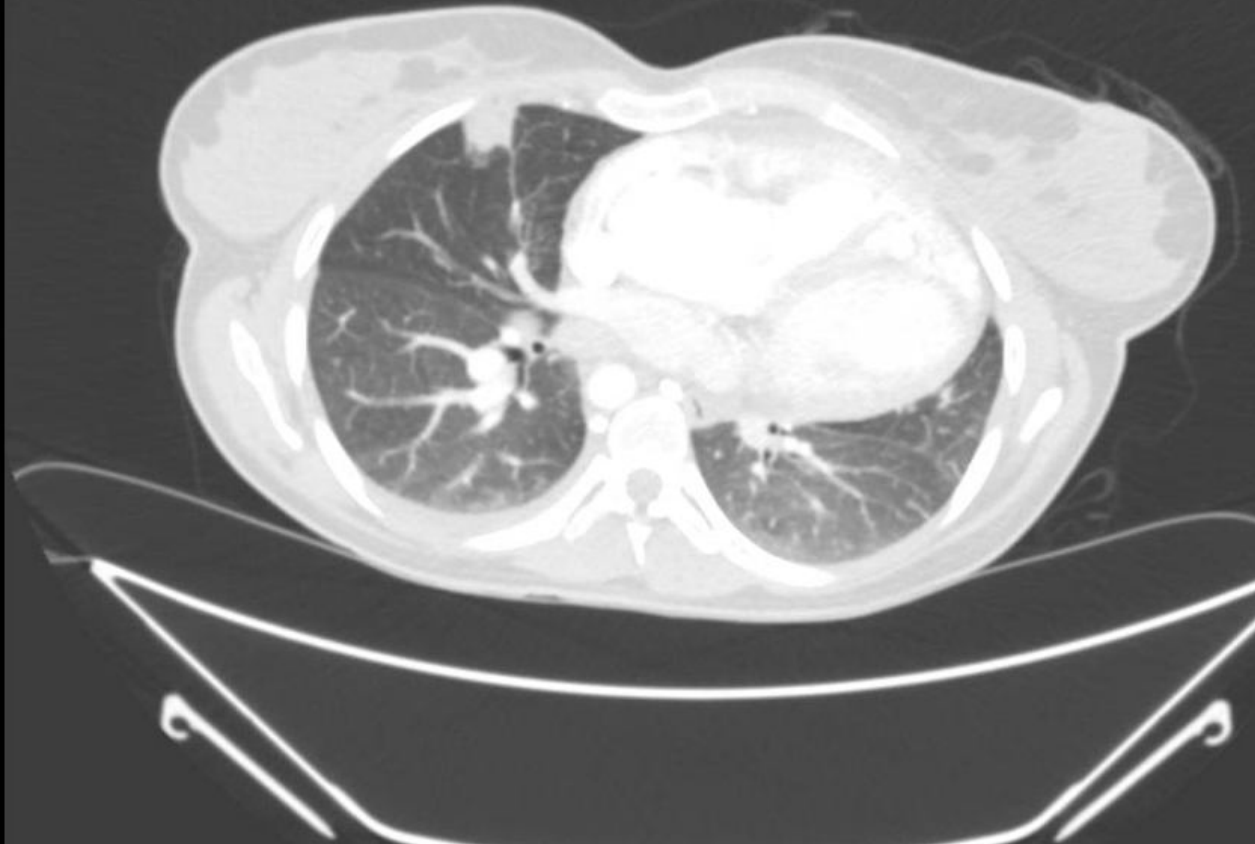Evolución

Se inicia **tratamiento ATB** con ceftriaxona, persistiendo fiebre hasta el 5º día

Ecografía (TT + TE): Engrosamiento de velos aórticos (ya conocido), sin imagen de vegetaciones. Raíz aórtica dilatada con insuficiencia central funcional (grado II) y aorta ascendente dilatada (50 mm). Atresia pulmonar con comunicación interventricular subaórtica amplia

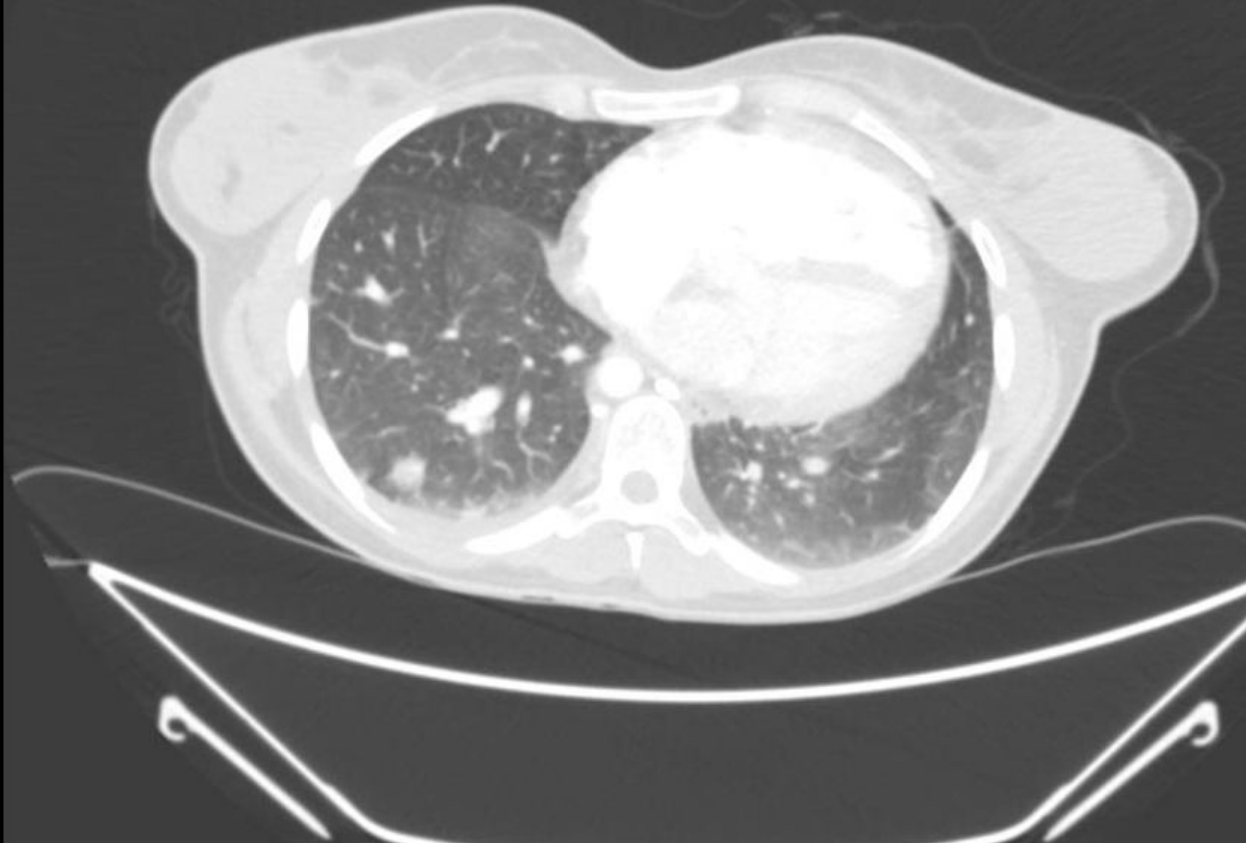
Al 6º día....remite fiebre, pero dolor intenso torácico, mal definido en zona anterior y posterior de tórax derecho

R



Acc.: 84483773
Desc. del estudio: Angio-TC de Tórax
6 - 114
Con pérdida (1:22)

H.G. Virgen de Rocio
Pos.: 177.60 mm
EC: 3.00 mm
CONTRAST
C:-600 A:1600
Zoom: 163%



R



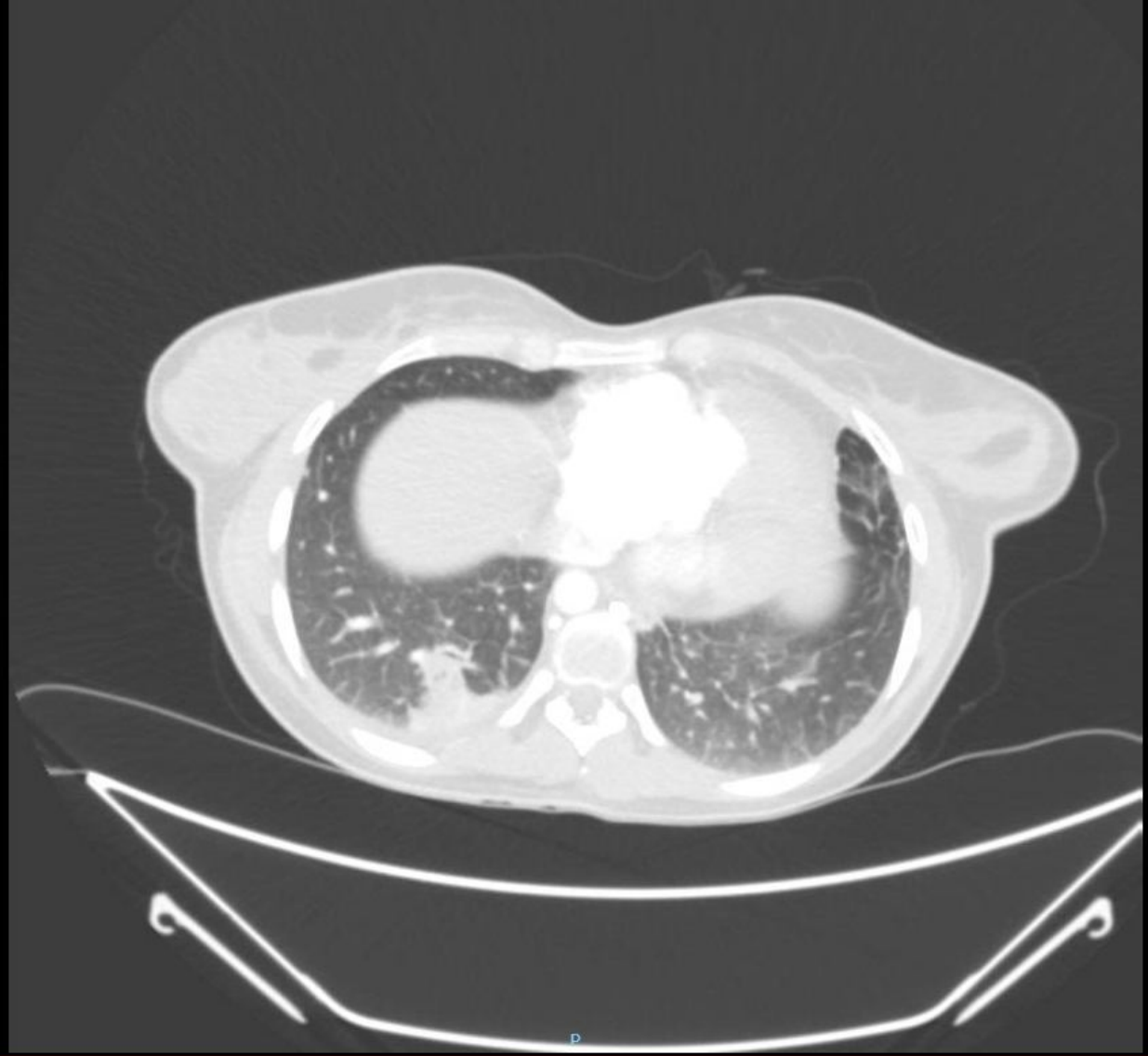Historial de paciente

Con pérdida (1:22)

CONTRAST
C:-600 A:1600
Zoom: 163%

Informes de pa

R



Preguntas

- 1.- ¿Conocías a *Rothia*?
- 2.- ¿Hay que operar?
- 3.- ¿Dónde asienta la endocarditis?

