Mentimeter

6530 3774

CUANDO TODO APUNTA A *S.AUREUS*... Y NO LO ES .

Encarnación Moral Escudero.
FEA Hospital Clínico Universitario Virgen de la Arrixaca.
Unidad de Enfermedades Infecciosas.

CASO CLÍNICO (1)

- Paciente de 41 años trasladado a nuestro centro por deterioro del nivel de conciencia.

- **Exploración Física** :

TA 94/70 mmHg. FC:70 lpm. FR: 12 rpm. Tª: 38.2º.

Glasgow 12 puntos (V:4, O:2, M:6). Bradipsíquico, comprende y obedece órdenes, nomina objetos, orientado parcialmente en tiempo y espacio. Campimetría por confrontación sin alteraciones. BM hemiparesia izquierda 3/5, no alteración sensitiva.

Soplo sistólico. Petequias en tronco y extremidades. Dolor abdominal difuso

Arrixaca
Hospital Clínico Universitario
Virgen de la Arrixaca

ENFERMEDADES INFECCIOSAS
HOSPITAL CLÍNICO UNIVERSITARIO
VIRGEN DE LA ARRIXACA

CASO CLÍNICO (2)

- **Exploraciones Complementarias**:

- Hemograma: Hb 11.6 g/dl, Hto: 32.8%, VCM 91.9 fL, **plaquetas 9.0 $10e^3$/uL, leucocitos 36.27 $10e^3$/uL (91.7% N)**

- **Frotis: 2% de esquistocitos , trombopenia comprobada , anemia arregenerativa**

- Bioquímica: glucosa 145 mg/dl, urea 101 mg/dl, creatinina 0.8 mg/dl, sodio 143 mEq/L, potasio 3.1 mEq/L, **PCR 14.05 mg/dL, PCT 1.34, LDH 1113**

- Coagulación: INR 1.63, DD 6409, fibrinógeno de Claus 110

- Tóxicos en orina y alcoholemia: negativos.

- Gasometría venosa: pH 7.40, pO2 24, HCO^3 28, **lactato 3**

Arrixaca
Hospital Clínico Universitario
Virgen de la Arrixaca

ENFERMEDADES INFECCIOSAS
HOSPITAL CLÍNICO UNIVERSITARIO
VIRGEN DE LA ARRIXACA

CASO CLÍNICO (3)

- RADIOGRAFÍA DE TÓRAX

Arrixaca
Hospital Clínico Universitario
Virgen de la Arrixaca

ENFERMEDADES INFECCIOSAS
HOSPITAL CLÍNICO UNIVERSITARIO
VIRGEN DE LA ARRIXACA

CASO CLÍNICO (4)

- **TAC craneal:**

- Hematoma parenquimatoso subcortical occipital derecho de 4.6 x 1.7 cm y parietal derecho de 1.7 x 1.6 cm.
- Múltiples focos hemáticos subcorticales supratentoriales , en tálamo izquierdo y bulbo raquídeo.
- HSA en surcos de ambas convexidades , en cisterna supravermiana y tentorio.

CASO CLÍNICO (5)

- Deterioro neurológico → Glasgow de 3 puntos → IOT →UCI

- Se contacta con Hematología : SOSPECHA DE MICROANGIOPATÍA TROMBÓTICA → PLASMAFÉRESIS

Arrixaca
Hospital Clínico Universitario
Virgen de la Arrixaca

ENFERMEDADES INFECCIOSAS
HOSPITAL CLÍNICO UNIVERSITARIO
VIRGEN DE LA ARRIXACA

CASO CLINICO (6)

- FIEBRE, SOPLO SISTÓLICO
- HEMORRAGIA INTRAPARENQUIMATOSA + HSA
- PLAQUETOPENIA SEVERA → MAT

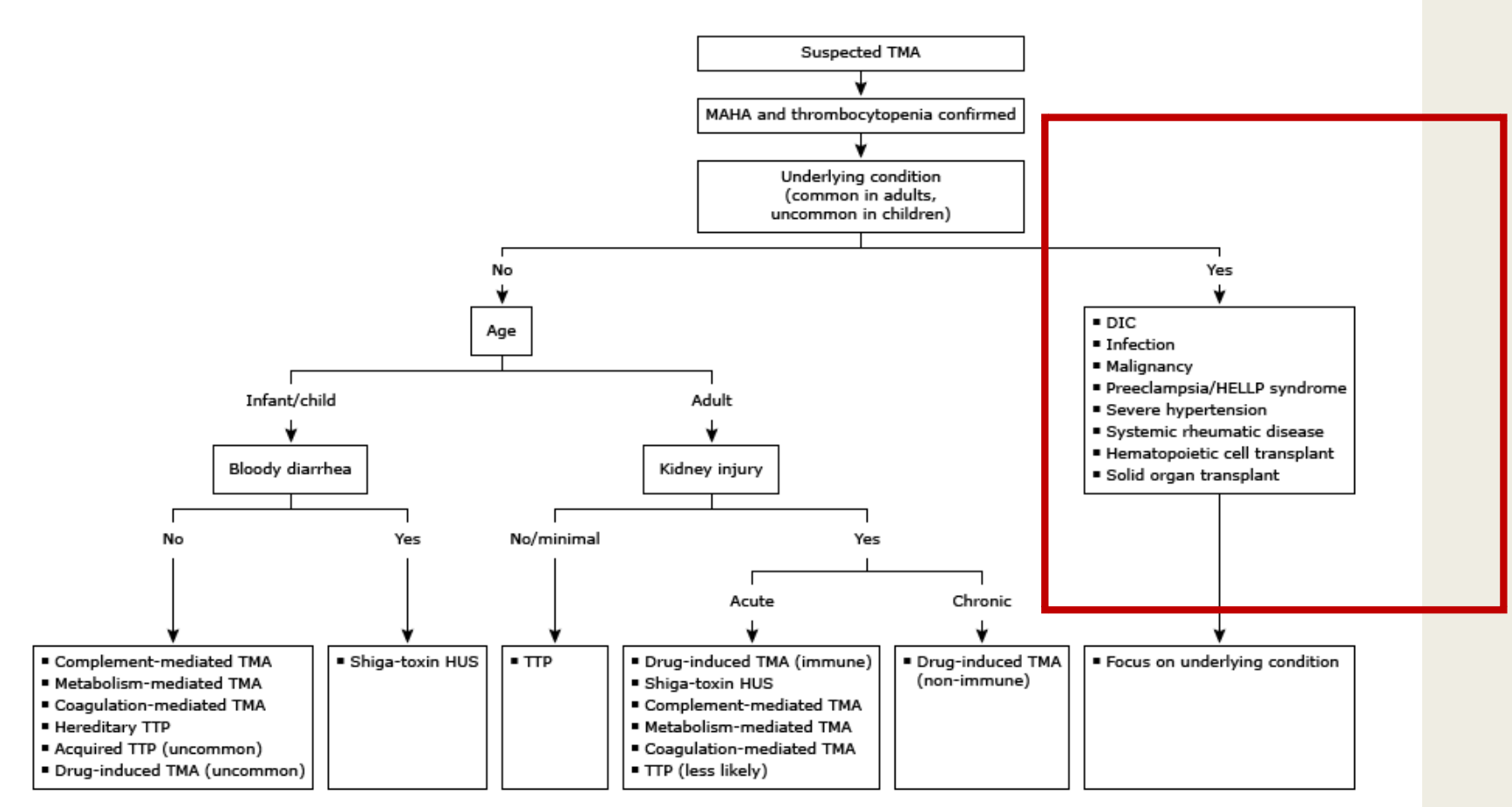

ECOCARDIO TRANSTORÁCICA

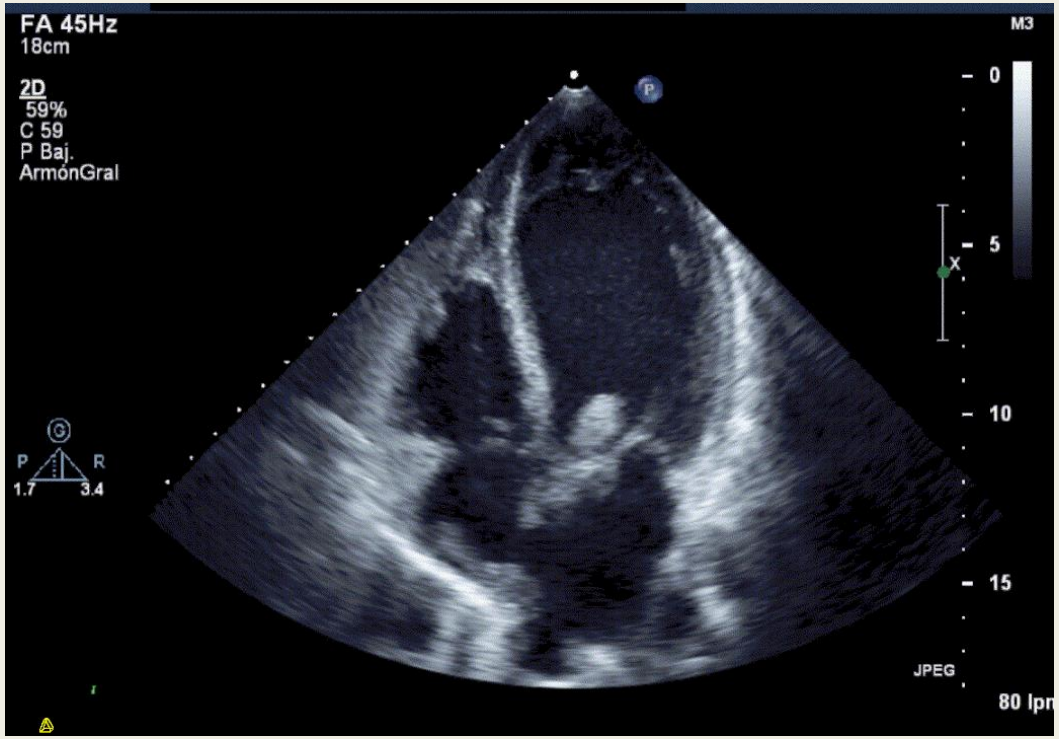

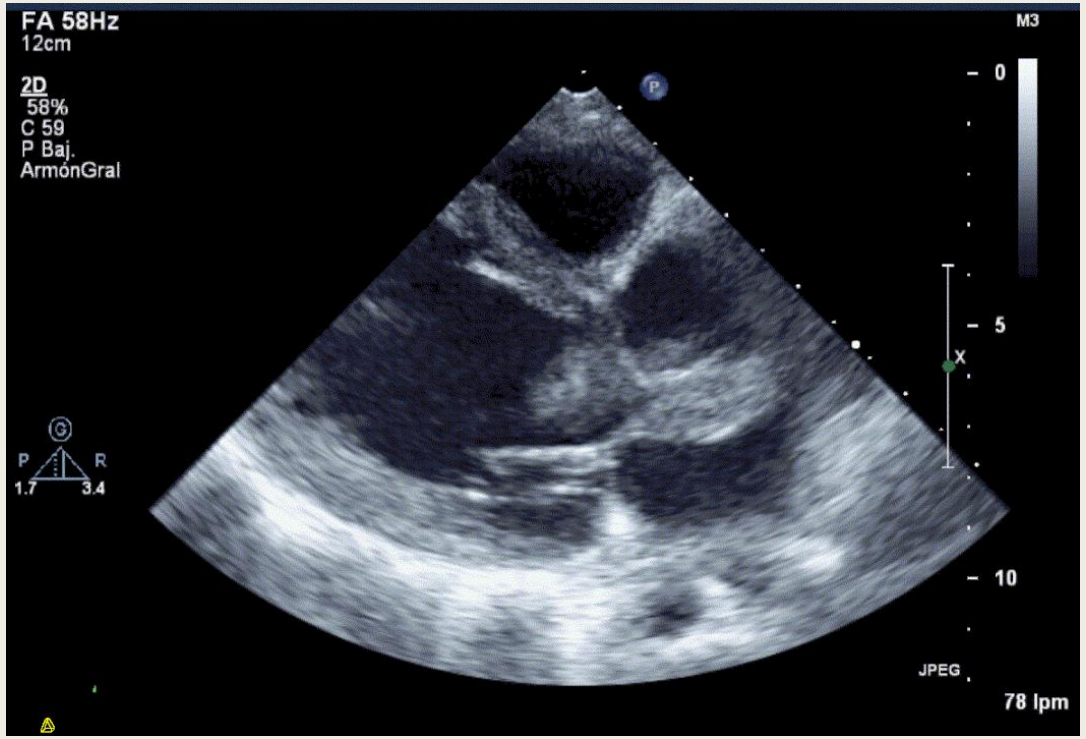

Válvula aórtica bicúspide . Vegetaciones con movimiento independiente adheridas a ambas cúspides aórticas, mayor la anclada a la derecha (31x19 mm).Insuficiencia Ao. severa .

- FIEBRE, SOPLO SISTÓLICO → vegetación + válvula aórtica bicúspide
- HEMORRAGIA INTRAPARENQUIMATOSA + HSA
- PLAQUETOPENIA GRAVE → MAT secundaria

CRITERIOS DE DUKE

Criterios mayores:

- Afectación del endocardio

Criterios menores:

- Fiebre >38º
- Fenómenos vasculares :Hemorragia intracerebral
- Cardiopatía predisponente

ENDOCARDITIS DEFINITIVA

Arrixaca
Hospital Clínico Universitario
Virgen de la Arrixaca

ENFERMEDADES INFECCIOSAS
HOSPITAL CLÍNICO UNIVERSITARIO
VIRGEN DE LA ARRIXACA

TAC TORACO ABDOMINAL PÉLVICO

- BAZO con múltiples lesiones hipodensas parcheadas , predominantemente periféricas , compatibles con infartos esplénicos.
- RIÑONES con múltiples lesiones hipodensas corticales compatibles con infartos.
- Pelvis extrarrenal izquierda ectásica con realce urotelial, a valorar infección del tracto urinario superior.

Arrixaca
Hospital Clínico Universitario
Virgen de la Arrixaca

ENFERMEDADES INFECCIOSAS
HOSPITAL CLÍNICO UNIVERSITARIO
VIRGEN DE LA ARRIXACA

¿Cuál es la complicación neurológica más frecuente en las EI?

1) Hemorragia intracerebral parenquimatosa.
2) Hemorragia subaracnoidea.
3) Ictus isquémico.
4) Aneurisma micótico.

Arrixaca
Hospital Clínico Universitario
Virgen de la Arrixaca

ENFERMEDADES INFECCIOSAS
HOSPITAL CLÍNICO UNIVERSITARIO
VIRGEN DE LA ARRIXACA

- ✓ Las más frecuentes y graves extracardíacas, con un aumento de la morbi - mortalidad asociada.
- ✓ Sintomáticos : incidencia 20 -55% en EI
- ✓ Complicaciones neurológicas silentes : 60-80 % (microhemorragias cerebrales distribuidas en áreas corticales, lesiones isquémicas agudas y aneurismas micóticos no rotos)

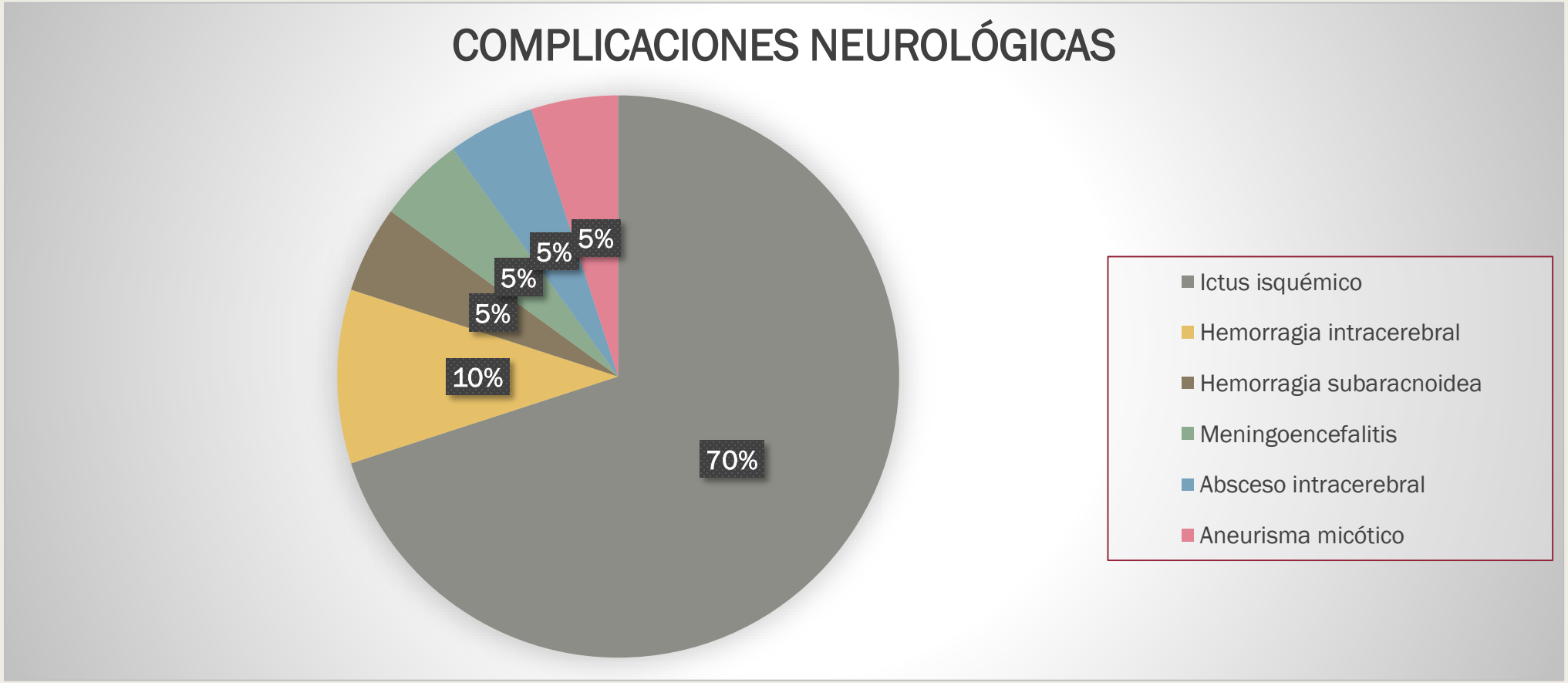

Review Optimal Timing for Cardiac Surgery in Infective Endocarditis with Neurological Complications: A Narrative Review. J. Clin. Med. 2022, 11, 5275.Siquier - Padilla J., Cuervo G. *et al*
Yanagawa, B.; Pettersson, G.B.; Habib, G.; Ruel, M.; Saposnik, G.; Latter, D.A.; Verma, S. Surgical management of infective endocarditis complicated by embolic stroke. Circulation 2016, 134, 1280–1292

CAUSAS DE HEMORRAGIA CEREBRAL EN PACIENTES CON EI

- Transformación hemorrágica de un ictus isquémico.
- Ruptura de un aneurisma intracraneal (aneurisma micótico).
- Vasculitis de pequeño vaso a nivel cerebral.

MAYOR MORTALIDAD

- Se relaciona
- EI por *S. aureus*
- Uso concomitante de anticoagulación oral .

Morris, N.A.; Matiello, M.; Lyons, J.L.; Samuels, M.A. Neurologic Complications in Infective Endocarditis: Identification, Management, and Impact on Cardiac Surgery. *Neurohospitalist* **2014**, *4*, 213–222
García-Cabrera, *et al*. Neurological complications of infective endocarditis risk factors, outcome, and impact of cardiac surgery: A multicenter observational study. *Circulation* **2013**, *127*, 2272–2284.

Arrixaca Hospital Clínico Universitario Virgen de la Arrixaca

ENFERMEDADES INFECCIOSAS HOSPITAL CLÍNICO UNIVERSITARIO VIRGEN DE LA ARRIXACA

ANGIOTC DE ARTERIAS CEREBRALES.

- Dilataciones arteriales milimétricas dependientes de ramas muy distales de ambas ACM destacando las de localización frontal y parietal derecha, occipital y parietal izquierda , parasagital posterior → sugestivos de aneurismas micóticos

Arrixaca
Hospital Clínico Universitario
Virgen de la Arrixaca

ENFERMEDADES INFECCIOSAS
HOSPITAL CLÍNICO UNIVERSITARIO
VIRGEN DE LA ARRIXACA

	HEMORRAGIA INTRAPARENQUIMATOSA (IPH)			MICROHEMORRAGIA CEREBRAL (MHC)		
	No IPH (n=194)	IPH (n=17)	p	No MHC (n= 48)	MHC (n =58)	p
Edad (años +/- SD)	55 (+/- 17)	47 (+/-19)	0.12	58 (+/- 17)	51 (+/- 17)	0.05
Válvula protésica	71 (37)	7 (41)	0.80	10 (21)	24 (41)	0.04
Uso de drogas iv	54 (28)	7 (41)	0.27	10 (21)	24 (40)	0.04
Microorganismos						
SAMS	43 (33)	2 (12)	0.54	5 (10)	17 (29)	0.03
SAMR	20 (10)	1 (6)	0.56	6 (13)	7 (12)	0.95
S. agalactiae	9 (5)	0	0.36	3 (6)	1 (2)	0.33
S. grupo viridans	32 (17)	5 (29)	0.19	9 (19)	8 (14)	0.60
E. faecalis	33 (17)	2 (12)	0.74	11 (23)	6 (10)	0.11
Localización de la vegetación						
Válvula Aórtica	77 (40)	9 (53)	0.31	21 (44)	21 (36)	0.55
Válvula mitral	53 (27)	4 (24)	0.74	13 (27)	18 (31)	0.68
Vegetación >15 mm	73 (48)	4 (29)	0.26	20 (49)	23 (46)	0.84
Aneurismas micóticos	11 (6)	11 (65)	<0.01	2 (4)	11 (19)	0.03

- La presencia de un aneurisma micótico fue un FR de hemorragia intraparenquimatosa (ORa 18,79, 95). % IC (3,97–88,97)).
- Las válvulas protésicas (ORa 2,89, IC 95 % (1,11–7,54)) y la infección por *Staphylococcus aureus* (ORa 3,50, IC 95 % (1,08–11,36)) se asociaron con MHC.

Se encontraron microhemorragias cerebrales en el 50 % de los pacientes con aneurismas micóticos en comparación con el 25 % de los pacientes sin aneurismas micóticos

Tabla adaptada.Risk factors for neurological complications in left-sided infective endocarditis.Alvis S. *et al* Journal of the Neurological Sciences, 2022-11-15, Volumen 442

¿Cuál es el momento óptimo de intervención en nuestro caso ?

1. En la primera semana, ya que se trata de un paciente con alto riesgo embolígeno.
2. Hay que dejar transcurrir 14 días con la intención de que el paciente se recupere de la trombopenia y así el riesgo sea menor.
3. Es indiferente el momento de la realización de la cirugía ya que ello no tiene implicaciones en la supervivencia del enfermo.
4. En el contexto actual del paciente (hemorragia intraparenquimatosa + HSA), las guías recomiendan que transcurran al menos 4 semanas.

Arrixaca
Hospital Clínico Universitario
Virgen de la Arrixaca

ENFERMEDADES INFECCIOSAS
HOSPITAL CLÍNICO UNIVERSITARIO
VIRGEN DE LA ARRIXACA

MOMENTO DE REALIZACIÓN DE CIRUGÍA

ESC /AHA 2015: Posponer al menos 4 semanas (estudios observacionales con un número limitado de pacientes)

- **Salaun *et al.*** : 68 pacientes con hemorragia intracraneal secundaria a EI con una mediana de seguimiento de 15,9 meses. La indicación de cirugía cardíaca estuvo presente en 60 de los 68 pacientes, pero 38 de 60 (63%) fueron operados después de una mediana de 34 días desde el diagnóstico. Encontraron que en pacientes con indicación de cirugía cardiaca, el tratamiento conservador se asoció a una mayor mortalidad que el tratamiento quirúrgico (Hazard ratio [HR] 5,9, IC 95% 1,54-28,1, *p*= 0,01)

- **Cabrera *et al*** (multicéntrio-retrospectivo-12 pacientes – 2013) encontraron una mayor tasa de mortalidad hospitalaria cuando la cirugía se realizó dentro de las tres semanas del evento hemorrágico, aunque no fue estadísticamente significativa.

Habib, G.; Lancellotti, et al. 2015 ESC Guidelines for the management of infective endocarditis: The Task Force for the Management of Infective Endocarditis of the European Society of Cardiology (ESC) Endorsed by: European Association for Cardio-Thoracic Surgery (EACTS), the European A. *Eur. Heart J.* **2015**, *36*, 3075–3128.
Baddour, L.M.; et al. Infective endocarditis in adults: Diagnosis, antimicrobial therapy, and management of complications: A scientific statement for healthcare professionals from the American Heart Association. *Circulation* 2015, *132*, 1435–1486.
Salaun, E.; Touil, A.; et al. Intracranial haemorrhage in infective endocarditis. *Arch. Cardiovasc. Dis.* **2018**, *111*, 712–721.

MOMENTO DE REALIZACIÓN DE CIRUGÍA

- **Okita *et al*.** (multicéntrico retrospectivo, 2016) 54 pacientes operados de EI con CN hemorrágica con diferentes intervalos de tiempo y también encontraron una tendencia a favor de la cirugía tardía (después de 22 días o más), aunque no fue estadísticamente significativa.

- **Murai et al.** incluyó a 59 pacientes con CN hemorrágico no grave (NIHSS ≤ 10): 25 fueron sometidos a cirugía cardiaca precoz y 34 a tratamiento convencional. Encontraron mejores resultados en el grupo de cirugía temprana con menores tasas de mortalidad hospitalaria (0 % frente a 22 %) y tasas de mortalidad relacionadas con la EI (4 % frente a 25 %), lo que sugiere que los pacientes con CN hemorrágica no grave pueden beneficiarse de cirugía cardíaca temprana.

Okita, Y.; et al. Optimal timing of surgery for active infective endocarditis with cerebral complications: A Japanese multicentre study. *Eur. J. Cardio-Thorac. Surg.* **2016**, *50*, 374–382
Murai, R. *et al* . Outcomes of early surgery for infective endocarditis with moderate cerebral complications. *J. Thorac. Cardiovasc. Surg.* **2017**, *153*, 831–840.e8

MOMENTO DE REALIZACIÓN DE CIRUGÍA

La cirugía dentro de las 4 semanas puede ser segura en casos individualizados.

Considerar la realización de cirugía en el contexto de trastornos hemodinámicos o infecciosos relacionados con la endocarditis que amenazan la vida

Sequier – Padilla J. *et al* Optimal Timing for Cardiac Surgery in Infective Endocarditis with Neurological Complications: A Narrative Review. Journal of clinical medicine 2022 Sep 7. Vol. 11 (18)

Arrixaca
Hospital Clínico Universitario
Virgen de la Arrixaca

ENFERMEDADES INFECCIOSAS
HOSPITAL CLÍNICO UNIVERSITARIO
VIRGEN DE LA ARRIXACA

MOMENTO QUIRÚRGICO EI-HIC: REVISIÓN SISTEMÁTICA Y METAANÁLISIS

- Se identifican 16 estudios , observacionales retrospectivos (236 pacientes) → sólo se incluyen 9 en el metaanálisis (temprano vs tardío):
  - La cirugía temprana no se asoció con una mayor mortalidad por todas las causas a los 30 días de las HIC.
  - La cirugía temprana se asoció con una mayor incidencia de deterioro neurológico (OR, 2,00; IC 95 %, 1,10–3,65), siendo más evidente cuando la cirugía se realiza dentro de los 7 días posteriores al inicio de la HIC (OR, 4,18; 95 % IC, 1,24-14,05)
- Solo un estudio examinó la evolución de los pacientes con EI y HIC que fueron tratados de forma conservadora a pesar de tener una indicación de cirugía cardiaca, mostrando tasas de mortalidad superiores a las de los intervenidos (11,8% frente a 2,5%)

Mushler R et al Surgical Timing in Patients With Infective Endocarditis and With Intracranial Hemorrhage: A Systematic Review and Meta-Analysis. Journal of the American Heart Association **2022 May 17.** Vol. 11 (10) pp. e024401.

Arrixaca Hospital Clínico Universitario Virgen de la Arrixaca

ENFERMEDADES INFECCIOSAS HOSPITAL CLÍNICO UNIVERSITARIO VIRGEN DE LA ARRIXACA

¿Qué hicimos ?

- Convocar comité de Ei

Paciente extubado a las 72 h de la llegada al centro

- NRL: no alteración en le lenguaje, hemiparesia izquierda, alteración visual?
- Respiratorio: Optiflow → gafas nasales
- Plaquetopenia persistente (20.000 – 30.000)

Repetir pruebas de imagen NRL a la semana y reevaluar → No empeoramiento

Planificar tratamiento con corticoides e inmunoglobilinas 48 horas previas a la cirugía según indicaciones de hematología

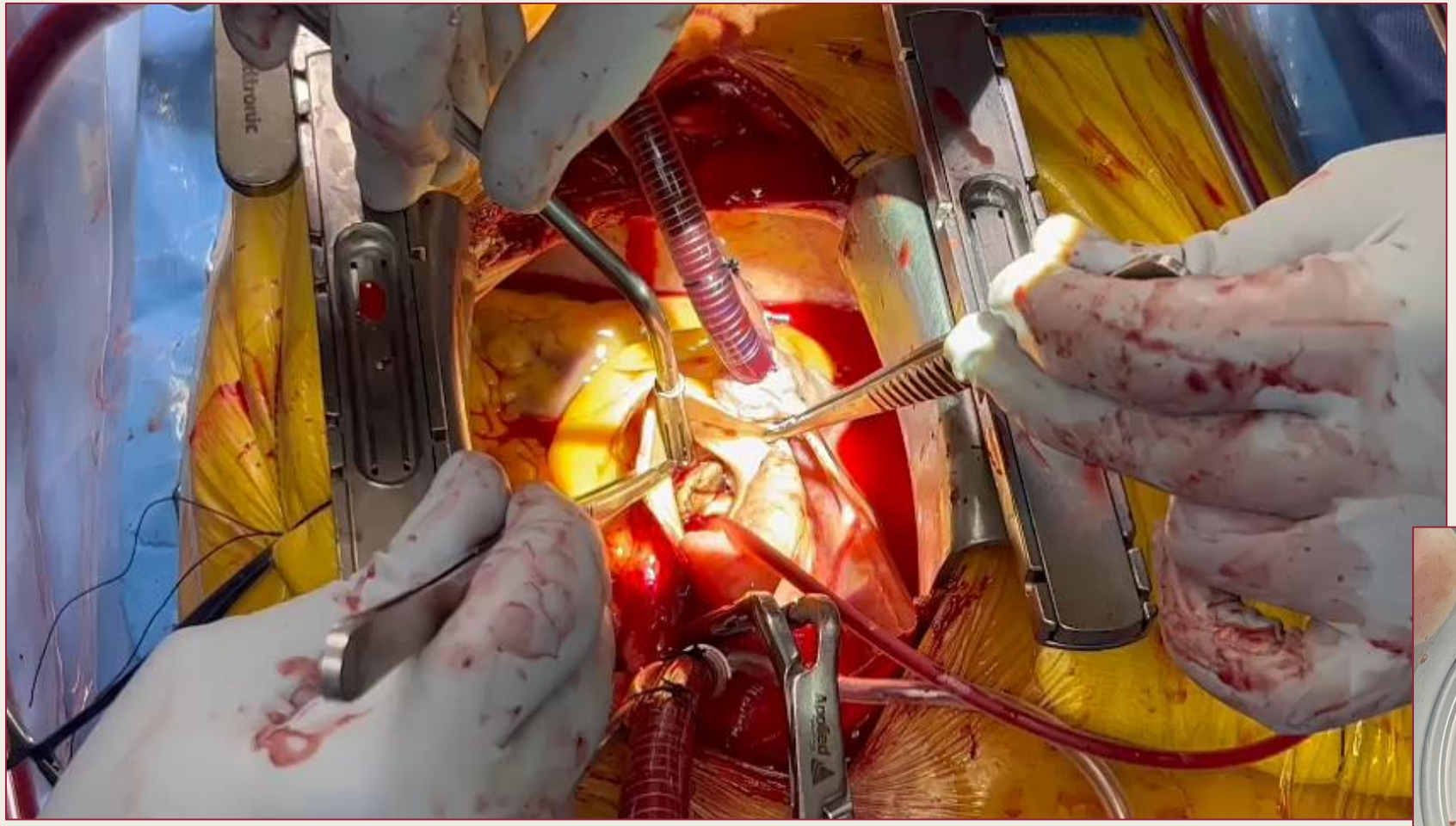
Medtronic
Medtronic

¿Y la microbiología? CON LOS DATOS QUE DISPONEMOS PODEMOS AVENTURARNOS A PREDECIR DE QUE MICROORGANISMO SE TRATA…

1) *Enterococcus faecalis.*
2) *S. aureus.*
3) *Streptococcus* spp.
4) Otros.

INICIALMENTE SE INFORMÓ DEL AISLAMIENTO DE *STREPTOCOCCUS* SPP

Hemocultivo

SANGRE

Aerococcus urinae

Penicilina		**Sensible**
Ampicilina		**Sensible**
Meropenem		**Sensible**
Ciprofloxacino		**Sensible**
Vancomicina		**Sensible**
Rifampicina		**Sensible**

Aerococcus urinae

- Coco grampositivo alfa – hemolítico catalasa negativo que crece en grupos descrito por primera vez en 1938.
- *Aerococcus urinae* , aislado por primera vez en 1992, es una causa poco frecuente de infección del tracto urinario y se observa solo en el 0,15 % al 0,8 % de los casos.
- Localizado normalmente en el tracto urinario.
- Prevalencia estimada de endocarditis de 54/1.000.000
- Difícil su identificación ya que se asemeja a las características microscópicas de los *estafilococos* , las características bioquímicas, de crecimiento y el patrón de hemólisis de los *estreptococos* y los patrones de resistencia a los antibióticos de los enterococos → MALDI – TOF MS.
- Se postula que esta discrepancia podría estar relacionada con urocultivos que no suelen procesarse en una atmósfera totalmente de CO2 lo que favorece el crecimiento de aerococos.

***Aerococcus*-Related Infections and their Significance: A 9-Year Retrospective Study.**
Journal of microscopy and ultrastructure **2021 Jan-Mar.** Vol. 9 (1) pp. 18-25. *Sahu KK et al.*
Rasmussen M. Aerococcus: an increasingly acknowledged human pathogen. Clin Microbiol Infect 2016;22(1):22–7
Sierra-Hoffman M, Watkins K, Jinadatha C, et al. Clinical importance of *Aerococcus urinae* : a retrospective review. *Diagnosis Microbiol Infect Dis.* 2005; 53 (4):289–92..

Arrixaca Hospital Clínico Universitario Virgen de la Arrixaca

ENFERMEDADES INFECCIOSAS HOSPITAL CLÍNICO UNIVERSITARIO VIRGEN DE LA ARRIXACA

- **FR:** Hombre de edad avanzada (>65 años) con ITUs previas, manipulaciones/intervención urológicas , antecedentes urológicos (nefrolitiasis)

- **VIRULENCIA :**

- Agregación plaquetaria y formación de biopelículas

- Genes asociados con la adherencia bacteriana y la expresión de polisacáridos capsulares.

- Es la especie que más se relaciona con EI.

- Alta incidencia de eventos embólicos (Ebnother *et al* en 2002 informó que la tasa de embolización con EI es más alta en comparación con otros patógenos (55% o 6/11 pacientes)

CASOS DE EI EN PACIENTES CON AISLAMIENTO DE *AEROCOCCUS* EN HEMOCULTIVOS

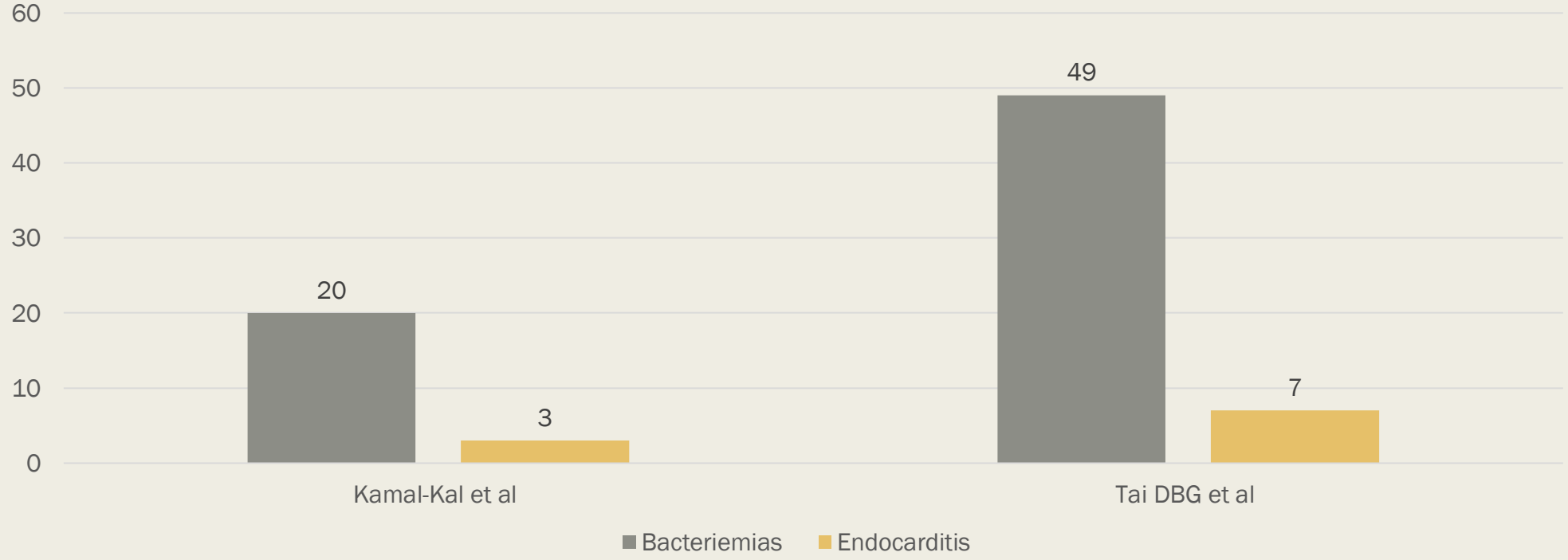

SEICAV – GAMES: 15/6127 PACIENTES (0,24%)

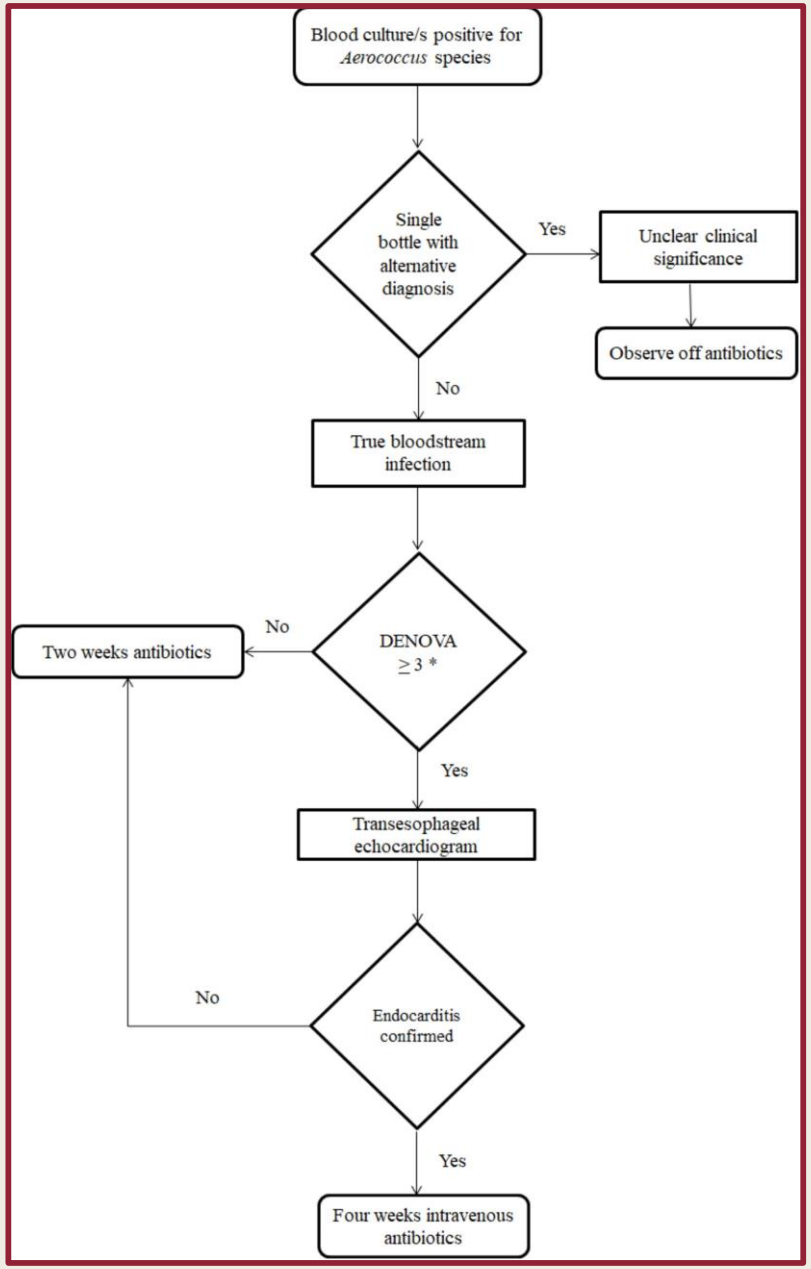

Algoritmo de manejo sugerido en la bacteriemia por *Aerococcus* spp.

DENOVA

Duración de los síntomas >7**D**ías
Evidencia de **E**mbolización
Número de hemocultivos positivos (dos o más)
Origen desconocido de la bacteriemia
Enfermedad previa de las **V**álvulas cardíacas
Auscultación soplo cardíaco

Management and treatment of Aerococcus bacteremia and endocarditis.
International journal of infectious diseases : IJID : official publication of the International Society for Infectious Diseases **2021 Jan.** Vol. 102 pp. 584-589.
Risk for Endocarditis in Bacteremia With *Streptococcus*-Like Bacteria: A Retrospective Population-Based Cohort Study.
Open forum infectious diseases **2019 Oct.** Vol. 6 (10) pp. ofz437. Berge et al.

ANTECEDENTES PERSONALES

- Estenosis congénita de la unión pieloureteral izquierda
- Litiasis renal izquierda , litotricia .

¿Qué tratamiento antibiótico propondría?

1) Penicilina.
2) Aminoglucósidos.
3) Vancomicina.
4) Combinación betaláctamicos + aminoglucósidos.

TRATAMIENTO ANTIBIÓTICO

- Actualmente hay definidos unos 50 casos de EI , se propone ciclos de tratamiento antibiótico que oscila entre las 4 -6 s.
- En la mayoría de las revisiones se recomiendan combinaciones de betalactámicos con amiglucósidos durante las dos primeras semanas.
- En el 100% de los casos (45) se utilizó un betalactámico
  - En 5 pacientes (11,1%) se utilizó como terapia única
  - En el resto de los pacientes (91%) se utilizó en combinación: en 38 pacientes (83%) se combinó con un aminoglucósido; en 2 pacientes (4,5%) se utilizó junto con vancomicina; y en 1 paciente (2,2%), se utilizó en combinación con aminoglucósido y rifampicina

Figueroa – Rodriguez *et al* Case Report Mitral Valve Endocarditis with Perforation from a Urinary Source: An Unusual Case and Literature Review. Case Reports in Cardiology Volume 2019, Article ID 5496851

Arrixaca
Hospital Clínico Universitario
Virgen de la Arrixaca

ENFERMEDADES INFECCIOSAS
HOSPITAL CLÍNICO UNIVERSITARIO
VIRGEN DE LA ARRIXACA

DESENLACE …

- A las 48 horas de la intervención el paciente se encontraba afebril, extubado, con normalización de la plaquetopenia y sin aparición de nuevas complicaciones neurológicas.
- Día +5 en planta de hospitalización.
- Día +8 cefalea brusca , hemorragia abierta a ventrículos.

APRENDIZAJE…

- Importancia del trabajo multidisciplinar. COORDINACIÓN (implicación del equipo quirúrgico y otros especialistas no habituales)

- A pesar de la existencia de guías de referencia → Decisiones individualizadas en base a la situación clínica del paciente.

- Importancia de la microbiología en la identificación del agente causal.

@ProaArrixaca